

**“PREVALENCIA DE PROCESOS ESTILOIDES ELONGADOS EN PACIENTES DE  
AMBOS SEXOS COMPRENDIDOS ENTRE 18-90 AÑOS, ATENDIDOS EN LA  
CLÍNICA DE RADIOLOGÍA DE LA FACULTAD DE ODONTOLOGÍA DE LA  
UNIVERSIDAD DE SAN CARLOS DE GUATEMALA, EN EL PERÍODO DE ENERO A  
SEPTIEMBRE DE LOS AÑOS 2015 Y 2016”**

Tesis Presentada por:

**KEVIN ALEJANDRO DUARTE CASTRO**

Ante el tribunal de la Facultad de Odontología de la Universidad de San Carlos de Guatemala,  
que practicó el Examen General Público previo a optar al Título de:

**CIRUJANO DENTISTA**

Guatemala, agosto 2018

**“PREVALENCIA DE PROCESOS ESTILOIDES ELONGADOS EN PACIENTES  
DE AMBOS SEXOS COMPRENDIDOS ENTRE 18-90 AÑOS, ATENDIDOS EN  
LA CLÍNICA DE RADIOLOGÍA DE LA FACULTAD DE ODONTOLOGÍA DE  
LA UNIVERSIDAD DE SAN CARLOS DE GUATEMALA, EN EL PERÍODO DE  
ENERO A SEPTIEMBRE DE LOS AÑOS 2015 Y 2016”**

Tesis Presentada por:

**KEVIN ALEJANDRO DUARTE CASTRO**

Ante el tribunal de la Facultad de Odontología de la Universidad de San Carlos de  
Guatemala, que practicó el Examen General Público previo a optar al Título de:

**CIRUJANO DENTISTA**

Guatemala, agosto 2018

## **JUNTA DIRECTIVA DE LA FACULTAD DE ODONTOLOGÍA**

<b>Decano:</b>	Dr. Edgar Guillermo Barreda Muralles.
<b>Vocal Primero:</b>	Dr. Edwin Oswaldo López Díaz
<b>Vocal Segundo:</b>	Dr. Henry Giovanni Cheesman Mazariegos
<b>Vocal Tercero:</b>	Dr. José Rodolfo Cáceres Grajeda
<b>Vocal Cuarto:</b>	Br. Luis José Morazán Girón
<b>Vocal Quinto:</b>	Br. Rony Esmeltzer Ramos Paiz
<b>Secretario Académico:</b>	Dr. Julio Rolando Pineda Cordón.

## **TRIBUNAL QUE PRACTICÓ EL EXAMEN GENERAL PÚBLICO**

<b>Decano:</b>	Dr. Edgar Guillermo Barreda Muralles.
<b>Vocal Primero:</b>	Dr. Guillermo Alejandro Ruiz Ordóñez
<b>Vocal Segundo:</b>	Dr. Robin Fausto Hernández Díaz
<b>Vocal Tercero:</b>	Dra. Carmen Alicia Morales Castañeda
<b>Secretario Académico:</b>	Dr. Julio Rolando Pineda Cordón.

## **ACTO QUE DEDICO**

**A DIOS:** que por su Gracia me ha guiado hasta donde estoy, me ha dado la sabiduría y la fortaleza en todo momento, y todas las bendiciones que tengo así como también permitirme cumplir este sueño.

**A MIS PADRES:** Dr. Santos Arnoldo Duarte Osorio y Licda. Edna Guisela Castro Espina, porque siempre han sido los primeros en todo: mi primera bendición, mi primer apoyo, mi primer pilar y ahora los primero que agradezco. Ellos quienes me corrigen y educan con amor, me aconsejan y me han hecho lo que soy ahora y nunca dejaré de agradecerles todo su esfuerzo. Gracias.

**A MI HERMANO:** Dr. Brian Arnoldo, quien me ha guiado en todos mis estudios, me ha apoyado en todo momento, mi segundo pilar, mi socio y compañero de vida. Gracias.

**A MIS ABUELOS, TIOS Y PRIMOS:** Por su cariño y apoyo en todo momento.

**A MIS AMIGOS:** Daniel Echeverría, Patricia Gamboa, los de la casa, de la U y demás por acompañarme en este camino de vida estudiantil, por las mejores experiencias, no puedo pedir más. Dios los bendiga.

**A ALGUNOS DE MIS CATEDRÁTICOS:** por compartir sus conocimientos conmigo y ayudarme a crecer en lo personal durante mi formación profesional y con quienes he forjado una amistad duradera.

**A MIS ASESORES DE TESIS:** Dra. Carmen Morales y Dr. Sergio García por su asesoría, apoyo y porque como profesionales y docentes son incomparables, profundamente agradecido.

## **TESIS QUE DEDICO**

- A DIOS:** por permitirme cumplir esta meta
- A MI FAMILIA:** por su incondicional e infinito amor y apoyo
- A MIS COMPAÑEROS DE TESIS:** Jorge Zebadúa y Josseline Menéndez por su apoyo, esfuerzo y una amistad incondicional desde primero
- A LA FACULTAD DE ODONTOLOGÍA:** por formarme como profesional, crecer intelectual y personalmente
- A LA UNIVERSIDAD DE SAN CARLOS DE GUATEMALA** por ser mi casa de estudio y darme una profesión de servicio

**HONORABLE TRIBUNAL EXAMINADOR**

**Tengo el honor de someter a su consideración mi trabajo de tesis titulado “PREVALENCIA DE PROCESOS ESTILOIDES ELONGADOS EN PACIENTES DE AMBOS SEXOS COMPRENDIDOS ENTRE 18-90 AÑOS, ATENDIDOS EN LA CLÍNICA DE RADIOLOGÍA DE LA FACULTAD DE ODONTOLOGÍA DE LA UNIVERSIDAD DE SAN CARLOS DE GUATEMALA, EN EL PERÍODO DE ENERO A SEPTIEMBRE DE LOS AÑOS 2015 Y 2016”, conforme lo demandan los estatutos de la Facultad de Odontología de la Universidad de San Carlos de Guatemala, previo a optar al título de:**

**CIRUJANO DENTISTA**

**Y ustedes distinguidos miembros del Honorable Tribunal Examinador, reciban mis más altas muestras de consideración y respeto.**

# Índice

Contenido	
<b>I. Sumario</b> .....	1
<b>II. Introducción</b> .....	2
<b>III. Planteamiento del problema</b> .....	3
<b>IV. Justificación</b> .....	4
<b>V. Objetivos</b> .....	5
a. Objetivo General .....	5
b. Objetivos Específicos: .....	5
<b>VI. Variables</b> .....	6
<b>VII. Antecedentes</b> .....	7
<b>VIII. Marco Teórico</b> .....	9
<b>VIII.1 Proceso estiloides</b> .....	9
VIII.1.1 Definición .....	9
VIII.1.2 Embriología .....	9
VIII.1.3 Anatomía .....	9
<b>VIII.2 Alteración de la apófisis estiloides</b> .....	10
VIII.2.1 Definición .....	10
VIII.2.2 Etiología .....	11
VIII.2.3 Prevalencia .....	11
VIII.2.4 Diagnóstico .....	12
VIII.2.5 Características radiográficas .....	12
VIII.2.6 Tratamiento .....	13
<b>VIII.3 Síndrome de Eagle</b> .....	13
<b>IX. Procedimiento</b> .....	16



<b>Criterios de inclusión:</b> .....	16
<b>Criterios de exclusión:</b> .....	16
<b>X. Cronograma</b> .....	19
<b>XI. Recursos</b> .....	20
<b>Recursos humanos</b> .....	20
<b>Material y equipo</b> .....	20
<b>XII. Resultados</b> .....	21
<b>XIII. Discusión de Resultados</b> .....	26
<b>XIV. Conclusiones</b> .....	28
<b>XV. Recomendaciones</b> .....	29
<b>XVI. Ética de la investigación</b> .....	30
<b>XVII. Referencias bibliográficas</b> .....	31
<b>XVIII. Anexos</b> .....	35

## I. Sumario

La apófisis estiloides se define como una proyección ósea cilíndrica que tiene su origen en la porción timpánica del hueso temporal (1), dicha estructura mide en promedio 25 mm. (7) y se puede encontrar aumentada en longitud, lo cual puede o no manifestar sintomatología dolorosa. Esta elongación se presenta según diversos estudios entre un 4 a 28% de la población y suele presentarse mayormente en el sexo femenino, sin embargo, cuando se presenta en el sexo masculino suele tener una mayor longitud (7). Se analizaron 3,358 radiografías panorámicas de individuos de ambos sexos comprendidos entre las edades de 18 a 90 años, en el período de enero a septiembre de los años 2015 y 2016 en la Facultad de Odontología de la Universidad de San Carlos de Guatemala, de las cuales 328 presentaron elongación. Para su medición se utilizó el software Image Works de la Empresa de Radiografías por Imágenes Maxilofaciales DISA, considerando de esta forma elongados los que presentaron una longitud mayor a 30 mm. (1). La prevalencia fue de 9.76% presentando elongación de la apófisis estiloides, de los cuales 265 (80.79%) correspondieron a individuos de sexo femenino y 63 (19.21%) al sexo masculino. En el análisis según sexo los individuos masculinos presentaron mayor longitud que los individuos femeninos, además, ambos sexos evidenciaban una mayor cantidad de casos con apófisis izquierdas elongadas, con 91.77% y lado derecho con 90.85%. El 83% de los casos fueron bilaterales y 17% unilaterales. No existió relación entre edad y elongación de la apófisis estiloides. Al evaluar la relación de elongación de proceso estiloides y edad, los decenios de vida con mayor frecuencia fueron los mayores de 80 años en el lado derecho, 70 a 79 años y 20 a 29 años en el lado izquierdo; y 50 a 59 años en ambos lados. La edad con menor frecuencia en el lado izquierdo fue de 20 a 29 años, en el lado derecho de 70 a 79 años y bilateral de 60 a 69 años. Se determinó que no existe relación entre estado dental (parcial o totalmente dentados y edéntulos) y elongación bilateral.

## II. Introducción

La apófisis estiloides es una estructura ósea delgada que funciona para conectar anteriormente el hueso temporal al agujero estilomastoideo (10). Se encuentra en el hueso temporal, teniendo su origen en la porción timpánica de este mismo, siendo así una proyección ósea cilíndrica fina que en promedio mide 25 mm. (7). A partir de este proceso se originan diversos músculos tales como el estilohioideo, estilogloso, estilofaríngeo y los ligamentos estilohioideo y estilomandibular pudiendo causar o no diversos signos y síntomas (7). Existe un “complejo estilohioideo” formado por el ya mencionado proceso estilohioideo, ligamento estilohioideo y el cornete menor del hueso hioides. La elongación del proceso estiloideo y la osificación del ligamento estilohioideo provocan alteraciones en dicho aparato (10).

La elongación del proceso estiloides se puede presentar en un 4% a 28% de la población en general presentándose más en el sexo femenino, pero a su vez se presenta con mayor longitud en el sexo masculino; además, se presentan predominantemente elongaciones bilaterales con mayor longitud en el lado derecho (7).

Otros estudios mencionan una prevalencia de 2 a 28% (16). Cuando existen manifestaciones dolorosas como producto de esta elongación se presenta el llamado “Síndrome de Eagle” que forma parte de los trastornos temporomandibulares (TTM) afectando a la ATM, músculos masticatorios cervicales y estructuras asociadas; los pacientes sufren de dolores musculares crónicos en regiones orofacial, cervical y del oído medio provocando que en la mayoría de los casos se consulte a un otorrinolaringólogo. No siempre existe alteración a nivel del oído, orofaringe o vía aérea superior y se presenta comúnmente en pacientes previamente tonsilectomizados; cabe mencionar que este síndrome se describe o diagnostica en base al síntoma doloroso a nivel faríngeo que se irradia al oído ipsilateral, odinofagia salivación intensa y sensación de cuerpo extraño en la orofaringe (7).

Existe además un “Síndrome de Eagle Atípico (Síndrome de la arteria carótida)” que se observa en su mayor parte en pacientes tonsilectomizados presentando varios síntomas tales como: dolor cervical que se extiende a la cabeza, en el recorrido de las arterias carótida externa e interna y se experimenta además vértigo, tinitus, hiperestesias, lipotimias y mareos (7). El diagnóstico de uno u otro de los síndromes está basado en la aparición de la sintomatología específica previamente señalada; sin embargo, existen casos con apófisis elongadas sin presentar sintomatología dolorosa o bien inespecífica o no diagnosticada (7).

### **III. Planteamiento del problema**

La elongación del proceso estiloides, condición asociada normalmente al síndrome de Eagle, corresponde a una entidad patológica descrita el año 1937 por el otorrinolaringólogo alemán Watt Eagle en dos pacientes tonsilectomizados que presentaron molestias a nivel cervical, faríngeo y oral, los cuales al examen radiológico evidenciaban una elongación del proceso estiloides del hueso temporal o bien la osificación del ligamento estilohioideo (Eagle, 1937). Sin embargo, esta variación anatómica del proceso estiloides ha sido observada desde mucho tiempo antes por diversos anatomistas y médicos a lo largo de la historia (Pierrakou & Patsakas, 1987; Piagkou et al., 2009), la que es causada por alteraciones que afectan los componentes embrionarios derivados del segundo arco faríngeo, específicamente de su porción timpanohial y ceratohial (Cantín et al., 2007).

Este síndrome es considerado una entidad precisa en el diagnóstico diferencial de dolores de cabeza y cuello, constituyendo parte de los trastornos temporomandibulares (TTM) de origen musculoesquelético (Castillo et al., 2003).

Hay estudios de prevalencia de proceso estiloides largos en pacientes de otros países, sin embargo, no existían estudios de este tipo en nuestro país.

**¿Cuál es la prevalencia de elongación promedio de los procesos estiloides en pacientes hombres y mujeres comprendidos entre 18-90 años, atendidas como pacientes en la clínica de radiología de la Facultad de Odontología de la Universidad de San Carlos de Guatemala en el período de enero a septiembre de los años 2015 y 2016, utilizando radiografías panorámicas como auxiliar diagnóstico?**

## IV. Justificación

La radiografía panorámica de la cavidad bucal y estructuras adyacentes permite observar más que sólo piezas dentarias; es un instrumento complementario y auxiliar para realizar un diagnóstico y medición de las estructuras que rodean la cavidad oral, además de ser el método más utilizado (10).

En Odontología, el proceso estiloides es de gran importancia, éste se relaciona con el origen de tres músculos: estilohioideo, estilogloso y estilofaríngeo, además dos ligamentos: estilohioideo y estilomandibular (7). Normalmente tiene una longitud promedio de 25 mm. (7). Algunos estudios mencionan que la longitud normal puede ser desde los 20 hasta los 30 mm (9).

Esta proyección puede encontrarse aumentada en longitud, situación que puede o no manifestarse con sintomatología. La elongación del proceso estiloides se presenta más en mujeres, pero con mayor longitud en los hombres (7). Al análisis de lateralidad, los hallazgos señalan que es más frecuente encontrar elongaciones bilaterales (derecho e izquierdo), con mayor longitud en el lado derecho (7).

Podemos decir que es un problema de salud poco conocido que al presentarse hace pensar en distintos diagnósticos discordantes a la propia afección real, por lo cual se requiere mayor investigación del tema con una población adecuada como la que se encuentra en la Facultad de Odontología de la Universidad de San Carlos de Guatemala ya que no existían estudios previos significantes en nuestro país acerca del tema (9).

Por motivos de logística y considerando el reto que conllevaría realizar esta investigación debido a la cantidad de radiografías a evaluar se propuso desde el inicio realizar dicho estudio con la participación de tres investigadores.

## V. Objetivos

### a. Objetivo General

Determinar prevalencia del proceso estiloides elongado utilizando radiografías panorámicas como auxiliar diagnóstico en pacientes hombres y mujeres comprendidos entre 18-90 años de edad, atendidos en la clínica de radiología de la Facultad de Odontología de la Universidad de San Carlos de Guatemala, en el período de enero a septiembre de los años 2015 y 2016.

### b. Objetivos Específicos:

1. Determinar la longitud promedio de ambos procesos estiloides en pacientes hombres y mujeres comprendidos entre 18-90 años de edad, atendidas en la clínica de radiología de la Facultad de Odontología de la Universidad de San Carlos de Guatemala, en el período de enero a septiembre de los años 2015 y 2016.
2. Comparar la relación del proceso estiloides elongado entre los pacientes hombres y mujeres comprendidos entre 18-90 años; determinar la correlación de acuerdo con sexo de los pacientes, así como su edad; atendidos en la clínica de radiología de la Facultad de Odontología de la Universidad de San Carlos de Guatemala, en el período de enero a septiembre de los años 2015 y 2016.
3. Comparar si existe alguna diferencia en cuanto al hallazgo de procesos estiloides elongados entre pacientes dentados total o parcialmente y edéntulos comprendidos entre 18-90 años de edad atendidos en la clínica de radiología de la Facultad de Odontología de la Universidad de San Carlos de Guatemala, en el período de enero a septiembre de los años 2015 y 2016.

## VI. Variables

NOMBRE DE LA VARIABLE	DEFINICIÓN	INDICADOR
<i>Tamaño del proceso estiloides derecho e izquierdo</i>	Longitud en milímetros (mm) del proceso estiloides medido en una radiografía panorámica desde la porción timpánica del hueso temporal hasta su terminación, siendo observada como una estructura radiopaca.	Extensión en mm del proceso estiloides y la existencia de elongación por cada uno de los dos
<i>Sexo</i>	Condición de un organismo que lo distingue entre masculino y femenino	Distinción del sexo de cada individuo y su relación con la extensión del proceso estiloides
<i>Edad</i>	Tiempo que ha vivido una persona u otro ser vivo contando desde su nacimiento.	Años cumplidos del paciente hasta el día en el que se tomó la radiografía.

## VII. Antecedentes

En Guatemala no existían estudios previos en donde se investigara la prevalencia de la apófisis estiloides elongada en el país, pero en América Latina sí se han desarrollado estudios de este tipo, los cuales nos dieron una base para saber lo que buscábamos.

Calle-Velezmoro, E. et al. en el año 2014 en el artículo “Prevalencia de la mineralización de la cadena estilohioidea en radiografías panorámicas de pacientes mayores de 18 años”, buscaban determinar la prevalencia de mineralización de la cadena estilohioidea, en pacientes mayores de 18 años del Centro de Diagnóstico por Imágenes durante el año 2012, examinando 1,202 radiografías panorámicas; concluyeron que existía una alta prevalencia de mineralización de la cadena estilohioidea en comparación con estudios previamente realizados en diferentes partes del mundo, con una mayor prevalencia bilateral, presentándose en mayor porcentaje en pacientes de sexo masculino y en el rango de edad de mayores de 80 años (3).

Fuentes, F. R. et al., en el año 2007 en el estudio “Proceso estiloides en una muestra de radiografías panorámicas de la ciudad de Temuco-Chile”, estudiaron 968 radiografías panorámicas de sujetos de ambos sexos de edades entre los 12 y 81 años. Fueron medidos los procesos estiloides sobre la radiografía, y se consideraron elongados los que presentaron una longitud mayor a 30 mm. De la muestra, el 3,61% presentaron procesos estiloides elongados; de éstos, 37.14% correspondieron a personas de sexo masculino y 62.86% de sexo femenino. Concluyeron que se observaron más elongaciones unilaterales que bilaterales. No existió relación entre edad y elongación de procesos estiloides y determinaron que la importancia de conocer la prevalencia de procesos estiloides elongados es relevante al analizar pacientes con sintomatología dolorosa no solucionada (7).

Guerra Hinojosa, S. B., en el año 2017 en la tesis de grado con el tema “Prevalencia de elongación de la apófisis estiloides en pacientes de 18 a 65 años que acuden a la clínica odontológica de la UDLA en Quito, Ecuador”. Revisaron 200 radiografías panorámicas, y encontraron una prevalencia de 26.5%, siendo la presentación bilateral la más frecuente con un 75.5%. También se observó que esta alteración se encuentra con mayor frecuencia en mujeres en edades entre los 45 y 65 años (12).

Marçal, E. M. et al., en el año 2015 en el artículo “Prevalence of Elongated Styloid Procesas in a Central Brazilian Population” realizado en Brasil, examinaron radiografías panorámicas de 736 pacientes, de las cuales 323 (43.89%) presentaban el proceso estiloides elongado. No existió diferencia



estadísticamente significativa entre sexo, aunque las mujeres presentaron una prevalencia más alta. En promedio 31% de los procesos estiloides elongados se observaron en pacientes entre los 18 a 53 años de edad (14).

## **VIII. Marco Teórico**

### **VIII.1 Proceso estiloides**

#### **VIII.1.1 Definición**

Siendo descrito por algunos autores como una proyección ósea fina y delgada que se origina en la parte inferior de la porción petrosa del hueso temporal, la cual se dirige oblicuamente hacia abajo y adelante situándose por debajo del meato auditivo externo, anterior al proceso mastoideo y zona faríngea. Medial al proceso estilohioideo se encuentra el músculo constrictor superior de la faringe y la fascia faringobasilar adyacente a la fosa amigdalina (1,11).

Otros autores lo definen como una proyección ósea cilíndrica que mide aproximadamente 2,5 a 3 cm. (7).

#### **VIII.1.2 Embriología**

El desarrollo embriológico de la cabeza y el cuello se da mediante los arcos branquiales o faríngeos; son estructuras macizas de origen mesodérmico que se diferencian durante la cuarta y quinta semana de desarrollo intrauterino y desaparecen conforme se van determinando las estructuras (12).

El primer arco branquial delimita por su borde superior la cavidad bucal primitiva en donde origina el segmento inferior y lateral de la cara. El segundo arco branquial se denomina hioideo y contribuye a la formación del hueso hioides y músculos faciales (12).

El cartílago de Reichert es el cartílago análogo al segundo arco branquial que da lugar al tercer hueso del oído interno y forma la plantilla para el desarrollo de la cadena estilohioidea (12).

Por tanto, el proceso estiloides deriva del segundo arco branquial o también llamado hioideo, donde se origina el cartílago de Reichert. A partir del 3er. mes de vida intrauterina se transforma en 5 porciones timpanohial, estilohial, ceratohial, hipohial y basohial (11).

#### **VIII.1.3 Anatomía**

La apófisis estiloides procede de la porción petrosa inferior del hueso temporal y continua diagonalmente hacia abajo y delante hasta situarse en la parte baja del meato auditivo externo, en la parte anterior de la apófisis mastoides y de la zona faríngea (12).

Otros autores la localizan en relación con el hueso temporal en su porción timpánica, contiguo a las arterias carótidas externa e interna (11).

Las estructuras importantes que rodean la apófisis estiloides incluyen los nervios faciales y el hipogloso, la arteria occipital y el vientre posterior del músculo digástrico, lateralmente la lingual, la facial I la superficie temporal, maxilar y las arterias carótidas internas, la vena yugular interna y el ligamento estilomandibular medialmente (12).

Tres músculos se originan del proceso estiloides: estilohioideo, estilogloso y estilofaríngeo, los cuales son inervados respectivamente por los nervios facial, hipogloso y glossofaríngeo, a su vez los ligamentos estilohioideo y estilomandibular están asociados al proceso estiloides (1, 11, 5, 12).

Radiológicamente se aprecia como una línea triangular radiopaca que se encuentra posteriormente al borde posterior mandibular que se origina en la apófisis mastoides. En ocasiones se logra observar el ligamento estiloideo calcificado, observándose así radiopaco (15).

## **VIII.2 Alteración de la apófisis estiloides**

### **VIII.2.1 Definición**

La alteración de la apófisis estiloides se manifiesta comúnmente por la osificación del ligamento estilohioideo y por la elongación exagerada de la apófisis estiloides (12).

La dimensión promedio de la apófisis estiloides es de 25 mm y se considera elongado cuando la longitud sobrepasa los 30 mm. (1, 12). Esta medida se puede considerar en rangos de alargado; se deben tener signos clínicos asociados a la elongación de la apófisis estiloides, lo cual fue descrito por Eagle en 1934, llamándolo síndrome de Eagle o estilalgia, el que ocurre con muy baja frecuencia; al estudio radiográfico se puede evidenciar la calcificación, estos pacientes tienden a recurrir en primera instancia al odontólogo de práctica general, al otorrinolaringólogo, al neurólogo, y hasta al psiquiatra para recibir tratamiento, confundiendo con la clínica (26, 24).

La incidencia de elongación de la apófisis estiloides ocurre en pacientes jóvenes adultos, con presentación unilateral o bilateral (12). Langlais en 1986 propusieron una clasificación radiográfica para la elongación o mineralización del complejo del ligamento estilohioideo.

- Tipo I: articulado. La imagen radiográfica da una apariencia ininterrumpida y continua.
- Tipo II: pseudo articulado. La apófisis estiloides aparentemente esta fusionada a los ligamentos estilomandibular o estilohioideo que se encuentran mineralizados mediante una pseudoarticulación simple.

- Tipo III: segmentado. Consiste en porciones cortas, no continuas de segmentos del ligamento mineralizado (12).

### VIII.2.2 Etiología

Los factores que producen la elongación de los procesos estiloides no están claros. La presencia de esta anomalía puede manifestarse con sintomatología o permanecer silente (7).

El motivo de este alargamiento de la apófisis estiloides aún no tiene una etiología concreta ya que puede ser idiopática, congénita debido a la persistencia de los elementos cartilagosos de precursores de la apófisis estiloides o incluso adquirida debido a la proliferación de tejido óseo en la inserción del ligamento estilohioideo (12).

La elongación del proceso estiloides puede presentarse como una entidad patológica en el territorio craneocervical. Existe controversia en relación con los criterios para su diagnóstico, así como sus diagnósticos diferenciales (5).

Tisner propuso en 2003 tres teorías para explicar las alteraciones del proceso estilohioideo (12).

- ✓ La primera teoría de la hiperplasia reactiva afirma que las contusiones pueden causar osificación en el extremo de la apófisis estiloides y a lo largo del ligamento estilohioideo ya que contiene remanentes de tejido conectivo potencial a la osificación (12).
- ✓ La segunda teoría de la metaplasia reactiva incluye una respuesta de curación post-traumática, en este caso la presencia de centros de osificación iniciaría la calcificación del ligamento (12).
- ✓ La tercera teoría sugiere que la calcificación del ligamento estilohioideo y la elongación prematura de la apófisis estiloides son modificaciones anatómicas que pueden ocurrir sin la preexistencia de traumatismo lo que podría responder a la existencia de alteraciones en niños (12).
- ✓ En 1989 se propone una cuarta teoría que explica la presencia de síntomas cuando no hay evidencia radiográfica (12).

### VIII.2.3 Prevalencia

En Guatemala no existe ningún dato sobre la prevalencia de apófisis estiloides elongadas pero varios estudios en Latinoamérica han señalado que entre un 4% y 28% de la población posee procesos estiloides elongados, y de ellos, el 4% evidencia sintomatología (7,5,11,12).

Siendo posible que la proyección puede encontrarse aumentada en longitud, situación que puede o no manifestarse con sintomatología (7,11). La norma de longitud del proceso estiloides varía con gran frecuencia en la mayoría de los pacientes; éstos pueden presentar de 20 a 30 mm. (25).

La elongación del proceso estiloides se presenta más en mujeres, pero con mayor longitud en los hombres. Al análisis de lateralidad, los hallazgos señalan que es más frecuente encontrar elongaciones bilaterales (derecho e izquierdo), con mayor longitud en el lado derecho (7).

En relación con la edad, la mayoría de las personas con procesos estiloides alargados se encuentran entre los 40 y 60 años de edad (7); otros estudios señalan un rango de 60 a 70 años siendo los más afectados (12).

#### VIII.2.4 Diagnóstico

El método de diagnóstico para evaluar la presencia de esta patología está conformado por el examen clínico, por la palpación con el dedo en la fosa tonsilar, con la boca semiabierta del paciente a la cual sentirá dolor (1,11).

El alargamiento se confirma radiológicamente mediante radiografías convencionales o panorámicas siendo considerado un medio importante para el diagnóstico de elongación de la apófisis estiloides, aunque debido a la angulación medial de la apófisis estiloides y superposición de otras estructuras esqueléticas pueden ocurrir algunos errores al medir su longitud (12). Otra opción es la tomografía computarizada con reconstrucción tridimensional, sin embargo, el alto costo imposibilita su ejecución como rutina (11).

En el diagnóstico diferencial de las disfunciones cráneo mandibulares, se deben considerar los tres síndromes del dolor más comunes que pueden ser confundidos con el dolor odontogénico, tendinitis temporal, síndrome de Ernest y la neuralgia trigeminal atípica. Aun así, se deben incluir neuralgias glosofaríngeas y trigeminal, artritis temporal, jaqueca, cefalea histamínica, síndrome de la disfunción, dolor miofascial, dolor secundario de terceros molares impactados, artritis cervical, tumores, síndrome de la arteria carótida y el síndrome de Ernest (11).

#### VIII.2.5 Características radiográficas

Radiográficamente el proceso estiloides puede presentarse como una estructura alargada que caracteriza la mineralización del complejo por una imagen continua del proceso estiloides (11). Se observa como una formación radiopaca larga delgada a modo de cinta que es más gruesa en su base y se proyecta hacia abajo y adelante. Su longitud media se encuentra entre 5 mm y 25 mm, el ligamento

osificado tiene un contorno recto que en algunos casos se puede observar una superficie externa irregular (12).

En la radiografía panorámica la osificación lineal se extiende desde la apófisis mastoides y cruza la porción posteroinferior de la rama de la mandíbula hacia el hueso hioides el cual se sitúa casi paralelo o superpuesto a la porción posterior e inferior de la cortical mandibular (12).

#### VIII.2.6 Tratamiento

Existen diversos tratamientos dependiendo de la existencia de sintomatología: la elongación asintomática no necesita tratamiento (12). Los pacientes diagnosticados en casos de intensidad media pueden ser tratados medicamente con analgésicos orales e inyecciones de esteroides con anestesia local en la fosa amigdalina (11, 12).

En casos de sintomatología severa el tratamiento propuesto es reducción quirúrgica del proceso estiloides, con acceso intra o extra bucal (11). El abordaje transoral consiste en realizar una incisión de la mucosa del pliegue palatogloso, disecando la amígdala con su cápsula rechazándola medialmente, quedando como un colgajo pediculado. Sus ventajas son ausencia de cicatriz externa, posibilidad de anestesia local y técnica directa que no requiere disección de las fascias, con menor período de recuperación. Sus desventajas son posibilidad a infecciones cervicales profundas (11).

El abordaje transcervical se prefiere para casos cuando el ligamento estilohioideo se encuentre calcificado, porque permite una adecuada exposición anatómica y una amplia recesión, así como también reduce el riesgo de infección, pero resulta una cicatriz cutánea. La vía extra bucal lateral en el cuello depende de la experiencia del operador y será realizado dicho tratamiento quirúrgico por el otorrinolaringólogo o cirujano maxilofacial (2).

El pronóstico es favorable, aunque en un 20% de los casos graves el dolor puede persistir (11).

### VIII.3 Síndrome de Eagle

Este síndrome es una entidad patológica descrita en el año 1937 por el otorrinolaringólogo alemán Watt Eagle en dos pacientes tonsilectomizados que presentaron molestias a nivel cervical, faríngeo y oral, los cuales al examen radiológico evidenciaban una elongación del proceso estiloides del hueso temporal o bien la osificación del ligamento estilohioideo (1). Sin embargo, esta variación anatómica del proceso estiloides ha sido observada desde mucho tiempo antes por diversos anatomistas y médicos a lo largo de

la historia, la que es causada por alteraciones que afectan los componentes embrionarios derivados del segundo arco faríngeo, específicamente de su porción timpanohial y ceratohial (5).

El Síndrome de Eagle es una entidad poco conocida que se presenta comúnmente en pacientes entre la 3° y 6° década de vida (1). Cuando existen manifestaciones dolorosas como producto de la elongación de la apófisis estiloides se presenta este llamado “Síndrome de Eagle” que forma parte de los trastornos temporomandibulares (TTM) afectando a la ATM, músculos masticatorios, cervicales y estructuras asociadas; los pacientes sufren de dolores musculares crónicos en regiones orofacial, cervical y del oído medio provocando que en la mayoría de los casos se consulte a un otorrinolaringólogo pero no siempre existe alteración a nivel del oído, orofaringe o vía aérea superior y se presenta comúnmente en pacientes previamente tonsilectomizados; cabe mencionar que este síndrome se describe o diagnostica en base al síntoma doloroso a nivel faríngeo que se irradia al oído ipsilateral, odinofagia salivación intensa y sensación de cuerpo extraño en la orofaringe (7). Es más común en el sexo femenino sin prevalencia del lado donde se desarrolle (1).

Se presenta como denominador común en el apareamiento de este síndrome el alargamiento de la apófisis estiloides (más de 30 mm) y/o calcificación del ligamento estilohioideo (1,3,4,5,6,7,9), siendo de interés en el área odontológica por la presencia de alteraciones anatómicas en el proceso cráneo-facial (1).

Este síndrome es considerado una entidad precisa en el diagnóstico diferencial de dolores de cabeza y cuello (1). Un número importante de estos pacientes consultan otorrinolaringólogos en busca de solución a la sensación dolorosa, pero no siempre hay alteraciones en la región del oído, orofaringe o vía aérea superior; como ya se ha mencionado, en varias ocasiones se presenta en pacientes que han sido previamente tonsilectomizados (7).

Cabe mencionar que este síndrome se diagnostica en base al síntoma doloroso a nivel faríngeo que se irradia al oído ipsilateral, odinofagia salivación intensa y sensación de cuerpo extraño en la orofaringe (7).

Existe además un “Síndrome de Eagle Atípico (Síndrome de la arteria carótida)” que se observa en su mayor parte en pacientes tonsilectomizados presentando varios síntomas tales como: dolor cervical que se extiende a la cabeza, en el recorrido de las arterias carótida externa e interna y se experimenta además vértigo, tinitus, hiperestesias, lipotimias y mareos (7). El diagnóstico de uno u otro de los síndromes está basado en la aparición de la sintomatología específica previamente señalada; sin embargo,

existen casos con apófisis elongadas sin presentar sintomatología dolorosa o bien inespecífica o no diagnosticada (7).



## **IX. Procedimiento**

Se entregó una solicitud escrita al Departamento de Radiología y a la Empresa de Radiografías por Imágenes Maxilofaciales DISA para la autorización de acceso a los datos y radiografías panorámicas en forma digital de los pacientes atendidos en la Facultad de Odontología de la Universidad de San Carlos de Guatemala durante el período de febrero a septiembre del año 2015 y 2016.

Se seleccionó una muestra de radiografías panorámicas a estudiar utilizando los siguientes criterios de inclusión y exclusión:

### **Criterios de inclusión:**

Radiografías panorámicas de hombres y mujeres que hayan sido pacientes ingresados en la clínica de la Facultad de Odontología de la Universidad de San Carlos de Guatemala.

- Radiografías panorámicas de pacientes que estén entre los 18 a 90 años de edad.
- Radiografías panorámicas que se hayan tomado entre el rango de meses de enero a septiembre del año 2015 y 2016.
- Pacientes dentados total o parcialmente y pacientes edéntulos que cumplan con los demás criterios de inclusión.
- Se seleccionarán las radiografías panorámicas que presenten:
  - ✓ Ambos procesos estiloides visibles, definidos, que puedan ser identificables y medibles.
  - ✓ No deben aparecer sombras o artefactos radiográficos.

### **Criterios de exclusión:**

- Radiografías panorámicas que se encuentren borrosas, presenten artefactos o con definición cuestionable, y en las que no se observen los procesos estiloides elongados.
- Radiografías panorámicas que se encuentren cortadas o que alguno de los lados no sea visible.
- Pacientes con patologías óseas evidentes.
- Métodos diagnósticos como radiografías cefalométricas que no corresponden al método de diagnóstico auxiliar que se utilizará en esta investigación.

1. Se realizó un curso de aprendizaje para capacitar a los odontólogos practicantes examinadores para la manipulación del programa de medición y la lectura de las radiografías panorámicas por medio del software Image Works utilizado por la Empresa de Radiografías por Imágenes Maxilofaciales DISA,. El curso lo impartió la misma empresa.
2. Se analizaron varias radiografías panorámicas con los tres odontólogos practicantes examinadores, para calibración de éstos.
3. Las radiografías panorámicas que cumplieron con los criterios previamente mencionados y formaron parte de la muestra fueron examinadas por parte de los odontólogos practicantes examinadores en el programa de medición, en donde se midió el proceso estiloides. Los datos fueron anotados en una ficha de recolección de datos (anexo 1) elaborada para este estudio, clasificando a los pacientes según su sexo, edad, presencia de piezas dentales y promedio de la longitud de los procesos estiloides.
4. El proceso estiloides se observó radiográficamente como una estructura delgada, alargada y radiopaca a modo de cinta la cual se observa más gruesa en su base y se proyecta hacia abajo y adelante; se observó que se extiende desde la apófisis mastoides y que cruza la porción posteroinferior de la rama de la mandíbula hacia el hueso hioides. (8, 12)
5. Para este estudio se tomó como elongación del proceso estiloides cuando el mismo superó los 30 mm de longitud, debido a las alteraciones que es capaz de provocar a partir de esta medida (7).
6. Los datos fueron anotados en una ficha de recolección de datos (anexo 1) elaborada para este estudio, clasificando a los pacientes según:
  - Sexo
  - Edad
  - Presencia de piezas dentales: dentado, parcialmente dentado y edéntulos.
  - Promedio de la longitud de los procesos estiloides.
7. El análisis de resultados se llevó a cabo al relacionar el promedio de elongación de los procesos de cada paciente y comparándolo con la medición estándar considerada normal, la cual es de 25 mm, posteriormente se realizó un análisis descriptivo y estadístico
8. Al realizar el análisis se comparó la categoría de sexo entre pacientes femeninos y masculinos; y se describió el sexo más prevalente de este suceso.
9. En cuanto a edad, se clasifico a los pacientes en decenios para identificar el rango de edad más prevalente.

- 10.** Se realizó una diferenciación de la presencia de piezas dentales en los pacientes, en donde se comparó si eran: 1) Pacientes edéntulos: Refiriéndose a ausencia de todas las piezas dentales. 2) Pacientes parcialmente dentados: Pacientes que presentan ausencia de una pieza o más (sin tomar en cuenta las terceras molares) y 3) Pacientes dentados: Pacientes que no presentan ausencia de ninguna pieza dental (sin tomar en cuenta los terceros molares).
- 11.** Por último, se hizo una comparación de la elongación del proceso estiloides derecho e izquierdo.

## X. Cronograma

	Jul 2017	Ago 2017	Sept 2017	Oct 2017	Nov 2017	En 2018	Feb 2018	Mar 2018	Ab 2018
<b>Selección del tema</b>									
<b>Selección de asesores</b>									
<b>Elaboración de punto de tesis</b>									
<b>Aprobación de punto de tesis</b>									
<b>Elaboración de protocolo</b>									
<b>Curso de capacitación para calibración de radiografías panorámicas (DISA)</b>									
<b>Aprobación de protocolo 1er. revisor</b>									
<b>Aprobación de protocolo 2do. revisor</b>									
<b>Selección de muestra</b>									
<b>Recolección y procesamiento de datos</b>									
<b>Análisis de datos</b>									
<b>Análisis de resultados</b>									
<b>Discusión de resultados y conclusiones</b>									
<b>Elaboración de informe final</b>									
<b>Aprobación de informe final</b>									

## **XI. Recursos**

### **Recursos humanos**

- ✓ Investigadores: los estudiantes de pregrado: Kevin Alejandro Duarte Castro, Josseline Celeste Menéndez Ayala y Jorge Luis Zebadúa Ramírez
- ✓ Asesores: Dra. Carmen Alicia Morales y Dr. Sergio Piloña.
- ✓ Capacitadores de Empresa de Radiografías por Imágenes Maxilofaciales DISA para el uso del Software de medición de radiografías.

### **Material y equipo**

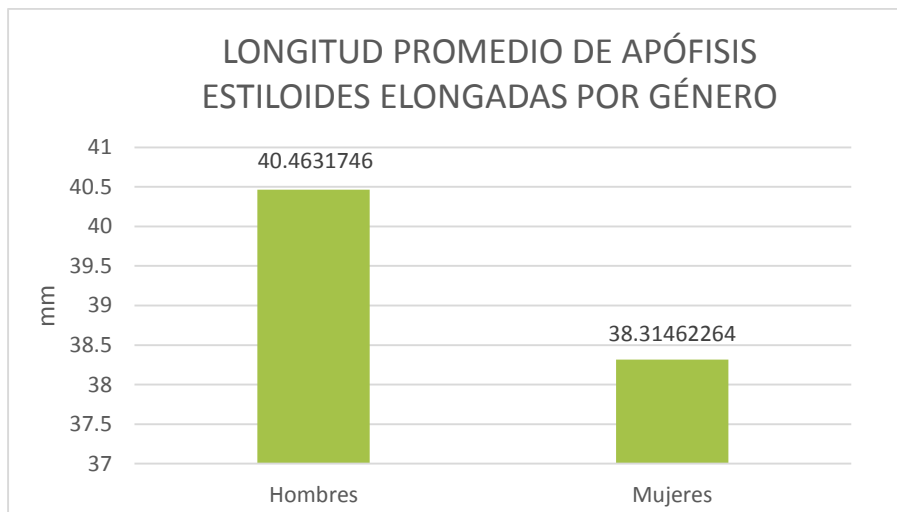
- ✓ Computadora.
- ✓ Software Image Works de la Empresa de Radiografías por Imágenes Maxilofaciales DISA.
- ✓ Calculadora.
- ✓ Radiografías panorámicas digitales de los pacientes.
- ✓ Datos de cada paciente (edad, sexo).
- ✓ Impresora.
- ✓ Lápices y bolígrafos.
- ✓ Hojas de papel.
- ✓ Software estadístico.

## XII. Resultados

A partir de las 3,358 radiografías panorámicas correspondientes a los pacientes de ambos sexos comprendidos entre 18 a 90 años, atendidos en la clínica de radiología de la Facultad de Odontología de la Universidad de San Carlos de Guatemala en el período de enero a septiembre de 2015 y 2016, se encontró elongación de la apófisis estiloides en 328 (9,76%) radiografías panorámicas.

### LONGITUD PROMEDIO DE PROCESOS ESTILOIDES ELONGADOS

La longitud promedio de las apófisis estiloides elongadas de las radiografías panorámicas que se presentaban en individuos femeninos fue de 38.31 mm. y en individuos masculinos fue de 40.46 mm. (gráfica 1).



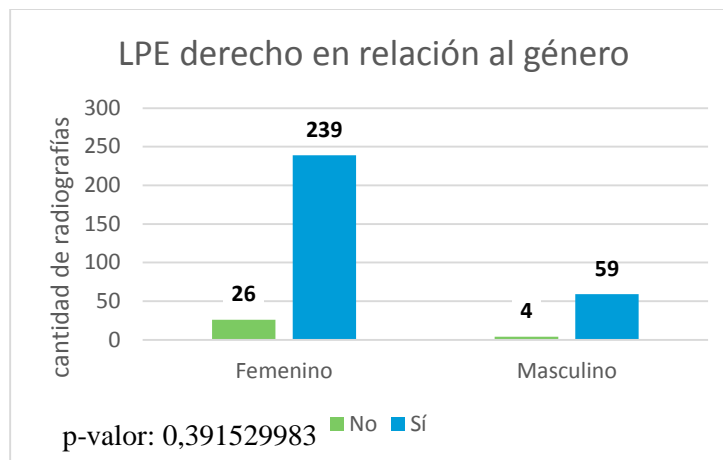
Fuente: Datos obtenidos a partir de mediciones realizadas en software Image Works en radiografías panorámicas evaluadas.

Gráfica 1. Longitud promedio según género.

### RELACIÓN DE SEXO Y LONGITUD DE PROCESO ESTILOIDES (LPE)

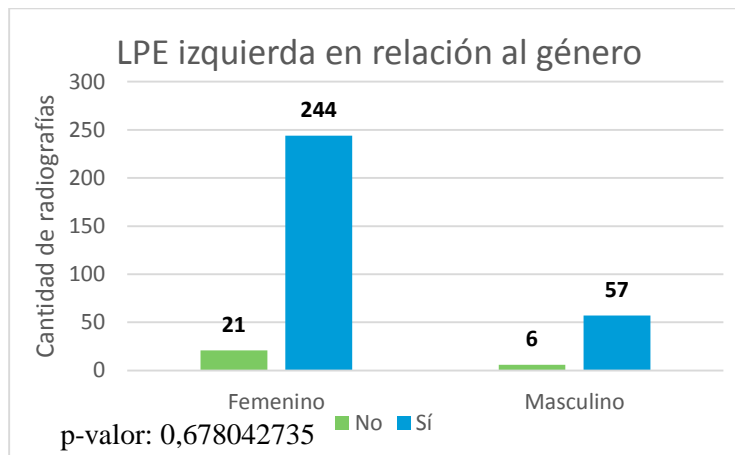
No se encontró diferencia estadísticamente significativa en relación a individuos de sexo femenino o masculino y la presencia de procesos estiloides elongados en forma bilateral (p-valor: 0.778208331 [gráfica 4]), del lado derecho (p-valor: 0.391529983 [gráfica 2]) y del lado izquierdo (p-valor: 0.678042735 [gráfica 3]).

\*p valor: 0.05. si el p valor es mayor, indica que no existe relación entre las dos variables.



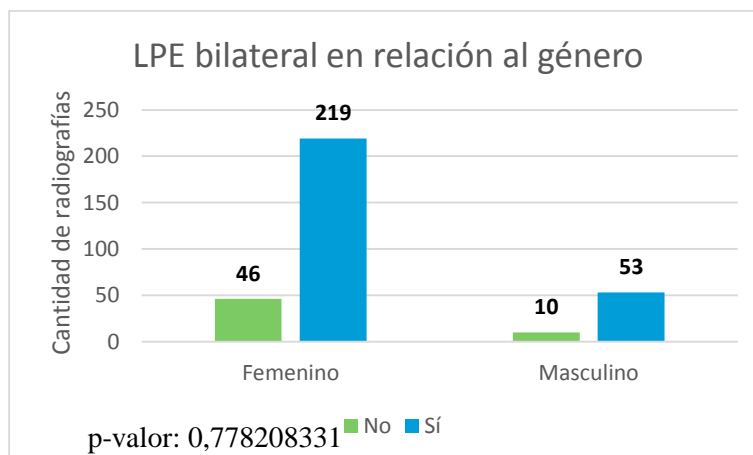
Fuente: Datos obtenidos a partir de mediciones realizadas en software Image Works en radiografías panorámicas evaluadas.

Gráfica 2. Relación de proceso estiloides elongado derecho y género.



Fuente: Datos obtenidos a partir de mediciones realizadas en software Image Works en radiografías panorámicas evaluadas.

Gráfica 3. Relación de proceso estiloides elongado izquierda y género.

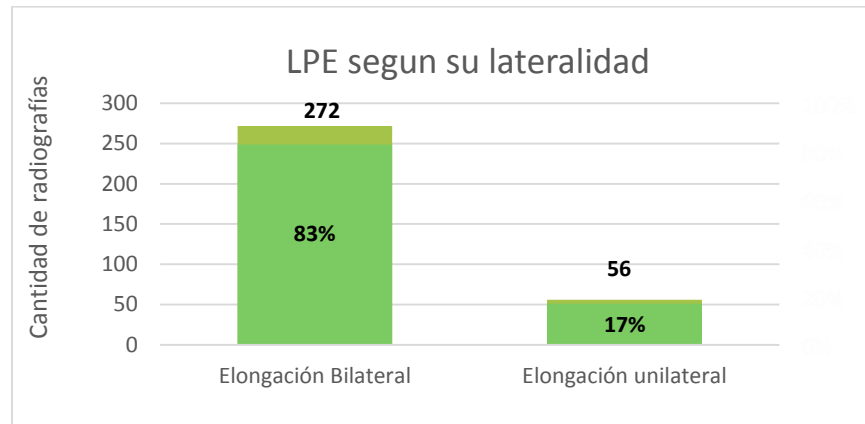


Fuente: Datos obtenidos a partir de mediciones realizadas en software Image Works en radiografías panorámicas evaluadas.

Gráfica 4. Relación de ambos procesos estiloides elongados y género.

## PRESENCIA DE APÓFISIS ESTILOIDES ELONGADAS DE ACUERDO A SU LATERALIDAD Y UBICACIÓN.

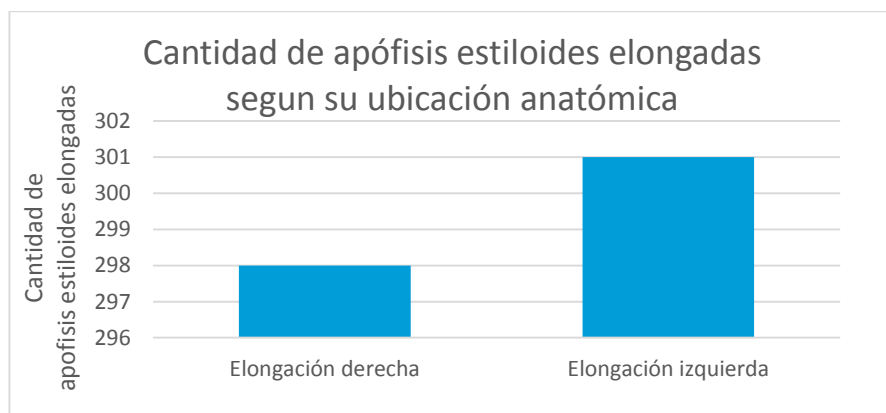
Al evaluar la lateralidad de las 328 radiografías panorámicas que presentaban apófisis estiloides elongadas el 83% (272 radiografías panorámicas) eran bilaterales y el restante 17% eran unilaterales. (grafica 5).



Fuente: Datos obtenidos a partir de mediciones realizadas en software Image Works en radiografías panorámicas evaluadas.

Grafica 5. Clasificación del número de radiografías panorámicas con apófisis estiloides elongadas según su lateralidad.

Al comparar independientemente la cantidad apófisis estiloides elongadas según su ubicación en el lado derecho e izquierdo, se encontraron 298 apófisis estiloides elongadas en el lado derecho, y 301 apófisis estiloides elongadas en el lado izquierdo de las 328 radiografías panorámicas evaluadas.



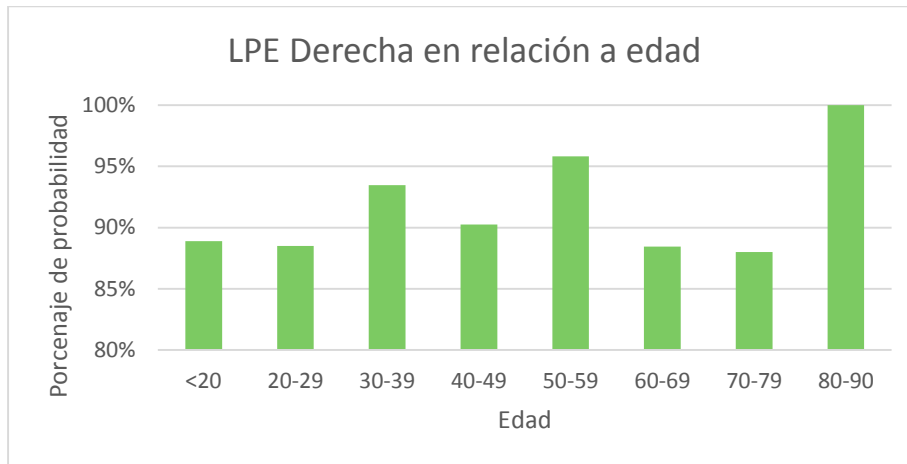
Fuente: Datos obtenidos a partir de mediciones realizadas en software Image Works en radiografías panorámicas evaluadas.

Gráfica 6. Cantidad de apófisis estiloides elongadas según su ubicación anatómica (derecha o izquierda).



## RELACIÓN DE LONGITUD PROCESO ESTILOIDES (LPE) Y EDAD.

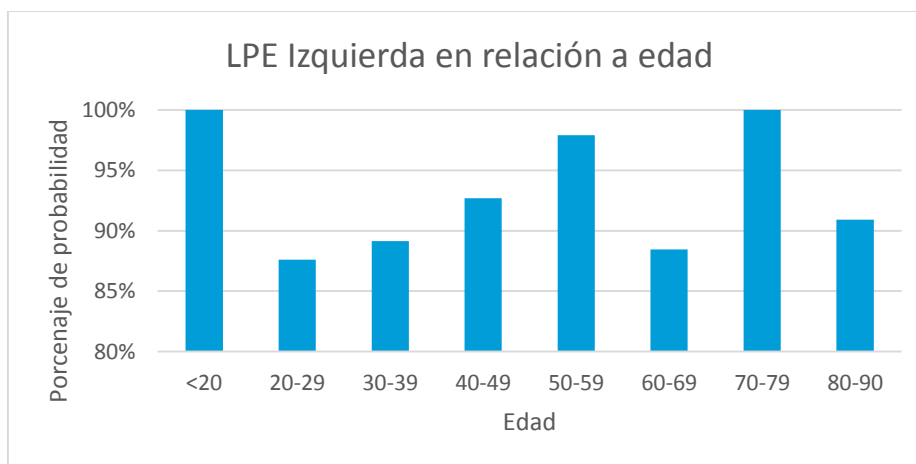
En relación con el grupo de edad y longitud de la apófisis estiloides derecha fue más frecuente entre los mayores de 80 años (11 pacientes), con una prevalencia de 100% y el de menor prevalencia fue entre 70 a 79 años, con un prevalencia de 88% (gráfica 7).



Fuente: Datos obtenidos a partir de mediciones realizadas en software Image Works en radiografías panorámicas evaluadas.

Gráfica 7. Relación de elongación de apófisis estiloides derecha y edad.

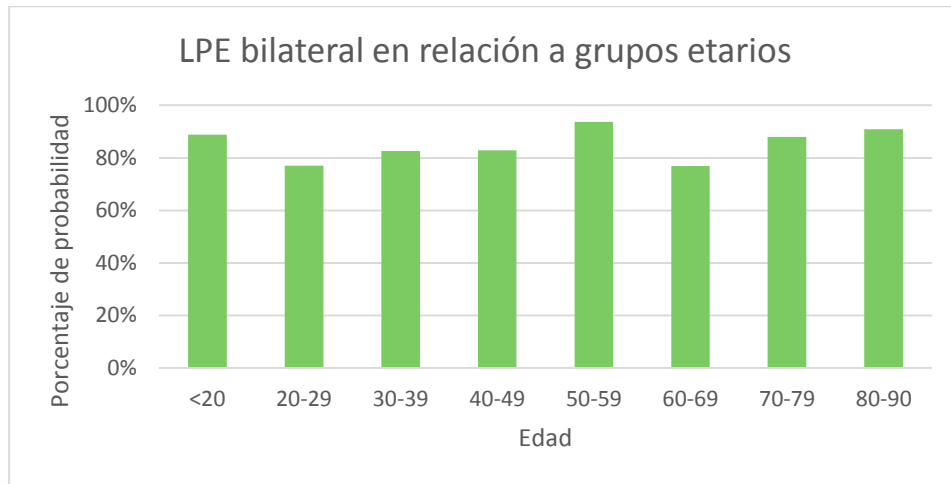
En cuanto a la apófisis izquierda el grupo con mayor prevalencia fue el de 70 a 79 (25 pacientes) y el grupo menor de 20 años (18 pacientes) con una prevalencia de 100%, y el de menor prevalencia fue el de 20 a 29 años con una prevalencia de 87.61% (gráfica 8).



Fuente: Datos obtenidos a partir de mediciones realizadas en software Image Works en radiografías panorámicas evaluadas.

Gráfica 8. Relación de elongación de apófisis estiloides izquierda y edad.

En relación a la elongación de ambas apófisis estiloides y edad el más prevalente fue el de 50 a 59 años con una prevalencia de 93.75% (45 pacientes) y el que presentó menor prevalencia fue el de 60 a 69 años (76.92%) (Gráfica 9).

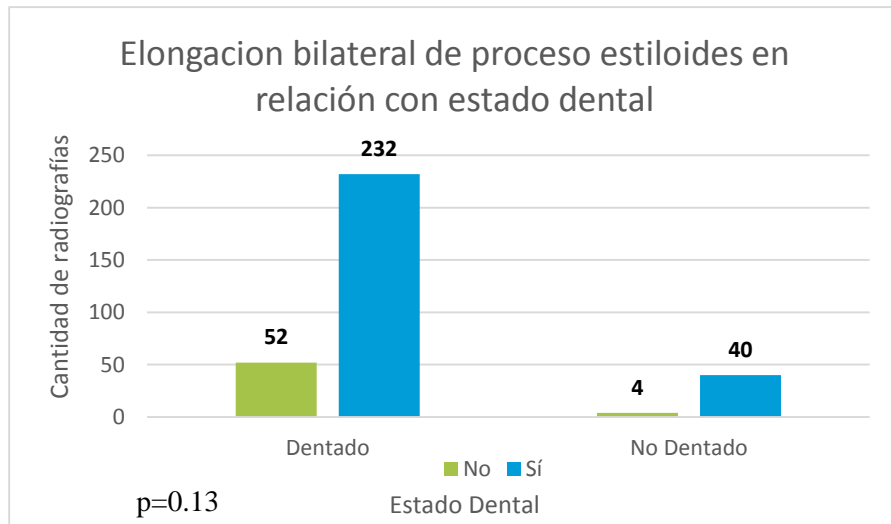


Fuente: Datos obtenidos a partir de mediciones realizadas en software Image Works en radiografías panorámicas evaluadas.

Gráfica 9. Relación de ambas elongaciones de apófisis estiloides y edad.

#### RELACIÓN DE ELONGACIÓN DE PROCESO ESTILOIDES Y ESTADO DENTAL

No se encontró relación al comparar procesos estiloides elongados entre pacientes dentados total o parcialmente y edéntulos.  $p = 0.099252354$  (gráfica 10).



Fuente: Datos obtenidos a partir de mediciones realizadas en software Image Works en radiografías panorámicas evaluadas.

Gráfica 10. Relación de elongación de proceso estiloides y estado dental (dentado total o parcialmente y edéntulo).

### **XIII. Discusión de Resultados**

Podemos denominar a la apófisis estiloides como una prolongación ósea con una longitud promedio de 25 mm. que se encuentra en la porción timpánica del hueso temporal, de la cual se originan varios músculos y ligamentos (7). Existen diversos factores que pueden producir su alteración causando elongación de esta o bien osificación del ligamento estilohioideo; se consideró para la presente investigación, en base a conclusiones de otros autores, que cuando la apófisis sobrepasa los 30 mm. estaba elongada (3,7,12,14,24).

Para este estudio se confirmó radiológicamente la elongación de la apófisis estiloides por medio de radiografías panorámicas digitales; podemos mencionar que la muestra tomada en el mismo es representativa para la obtención y análisis de datos realizados en comparación a otros estudios los cuales presentaron una muestra representativa menor. De un total de 3,358 radiografías panorámicas, en 328 radiografías se encontró elongación del proceso estiloides, de las cuales 265 (80.79%) correspondían a individuos de género femenino y 63 (19.21%) correspondían a individuos de género masculino; lo cual coincide con estudios previos realizados en diferentes partes del mundo de los cuales podemos mencionar: Fuentes et al., (2007) el cual confirma que la elongación es más frecuente en el género femenino. Misma conclusión a la que llegaron Guerra et al., (2017) y Rizzatti et al. (2004) que también presentaban mayor frecuencia en mujeres. Se podría suponer que las diferencias fisiológicas entre hombre y mujer explican este resultado.

En cuanto a la prevalencia se obtuvo que un 9.76% de la totalidad de radiografías panorámicas evaluadas presentaron elongación unilateral o bilateralmente. Fuentes et al., (2007) en Chile y Morales y Cantín (2010) señalan que la elongación de apófisis estiloides puede presentarse en un rango de 4 a 28% de la población, Fuentes et al., (2007) obtuvo en su estudio una prevalencia de 3.6%. Morett et al., (2013) señala que aproximadamente un 4% de la población en general presenta elongación de la apófisis estiloides. Guerra et al., (2017) en Ecuador por otra parte encontró una prevalencia de 26.5%. Marçal et al., (2015) en Brasil señala una prevalencia de 43.89%.

En cuanto a la longitud promedio de ambos procesos estiloides se encontró que en individuos femeninos es de 38.31 mm. y en individuos masculinos es de 40.46 mm. Por lo tanto, se confirmó que, aunque existe una mayor prevalencia en el género femenino, la elongación es mayor en el género masculino (Fuentes et al., 2007; Rizzatti et al. 2004). Al igual que al relacionar el promedio de la longitud del proceso

estiloides con el género no se encontró una diferencia estadísticamente significativa de forma bilateral, del lado izquierdo o del lado derecho (gráfica 1), como menciona Marçal et al., (2015).

En este estudio la elongación bilateral fue más frecuente (83%), lo que concordó con Guerra et al., (2017) quien mencionó que el 75.5% fueron bilaterales y Calle-Velezmoro et al., (2013) mostró un 79.6%, Morales y Cantín (2010) señalan que el 98% de los casos son bilaterales; sin embargo, estos difieren de Fuentes et al., (2007) quien objeta que el 81.5% de los casos fueron unilaterales en su estudio.

Al comparar los lados en este estudio, el lado izquierdo fue más frecuente, presentándose en un 91.77% de los casos, aunque no difiere en gran magnitud del lado derecho el cual se presentó en el 90.85% de los casos. Caso contrario, con Guerra et al., (2017) quien menciona que la elongación del lado derecho fue más frecuente.

Al evaluar la relación de elongación de proceso estiloides y edad, cada uno de los lados fue más prevalente en diferentes edades; el lado derecho fue más frecuente en personas mayores de 80 años, lo que concuerda con Calle-Velezmoro et al., (2013); el lado izquierdo fue frecuente en la edad de 70 a 79 años y 20 a 29 años, y de forma bilateral fue más prevalente en la edad de 50 a 59 años, similar a lo que indica Guerra et al., (2017) que el grupo más frecuente es de 45 a 60 años y Marçal et al., (2015) lo adjudica a la quinta década de edad.

Aunque, ninguna edad concuerda con Rizzatti et al., (2004) quien menciona que la edad más frecuente es de 61 a 70 años, la cual en este estudio fue la que tuvo menor prevalencia en elongación bilateral. La edad con menor frecuencia en el lado derecho fue de 70 a 79 años y en el lado izquierdo de 20 a 29 años.

En cuanto a la relación de estado dental de 328 radiografías panorámicas y elongación bilateral se puede decir que no hubo relación ( $p: 0.13$ ). Lo que significa que la cantidad de piezas dentales que tenga un individuo no tiene relación en la presencia de elongación de la apófisis estiloides.

## **XIV. Conclusiones**

- 1.** En cuanto a la prevalencia de la elongación de apófisis estiloides en general se obtuvo en este estudio un valor de 9.76%, lo cual fue concordante con algunos estudios más no con otros, lo cual depende en gran manera del tipo de estudio, su población y región.
- 2.** La longitud promedio fue mayor en el género masculino, aunque la elongación de la apófisis estiloides fue más prevalente en el género femenino.
- 3.** No se encontró diferencia significativa entre el género y la longitud de la elongación bilateral, lado izquierdo o derecho.
- 4.** Se encontró que la elongación bilateral fue más frecuente que la unilateral.
- 5.** Al comparar la elongación derecha con izquierda no se encontró diferencia significativa, teniendo lado izquierdo con 91.77% y lado derecho con 90.85%.
- 6.** Los decenios de vida con mayor frecuencia fueron los mayores de 80 años en el lado derecho, 70 a 79 años y 20 a 29 años en el lado izquierdo y 50 a 59 años en ambos lados.
- 7.** La edad con menor frecuencia en el lado izquierdo fue de 20 a 29 años, en el lado derecho de 70 a 79 años y bilateral de 60 a 69 años.
- 8.** No existe relación entre estado dental (parcial o totalmente dentados y edéntulos) y elongación bilateral.

## **XV. Recomendaciones**

- Se presentaron ciertos inconvenientes con la recolección y procesamiento de datos, ya que el aparato con el cual se han tomado las radiografías en la Facultad de Odontología de la Universidad de San Carlos de Guatemala tiene uno de los dos láseres guías desviado hacia la izquierda, concretamente el láser vertical, por lo cual en algunas radiografías panorámicas no fue posible evaluar el lado izquierdo ya que en la imagen no se captaba dicho lado. Por dicha razón, se recomienda evaluar el estado óptimo de los aparatos de rayos X y de las radiografías antes de proponer el punto de tesis.
- Se recomienda utilizar otro método para la evaluación y medición de apófisis estiloides que pueda ser más preciso, tal como la tomografía computarizada.
- Se recomienda continuar este estudio longitudinalmente para evaluar de una mejor manera dicho tema, ya que este estudio pretendió ser un predecesor de temas más profundos a investigar a partir de la prevalencia de la elongación de la apófisis estiloides, y de esta forma poder incluir desde Fase III del ingreso de pacientes a la Facultad de Odontología de la Universidad de San Carlos, un diagnóstico para así buscar un posible tratamiento de dicha afección.
- Revisar los objetivos, tanto generales como específicos, desde el punto de tesis con estadísticos para que sean claros y precisos pudiendo entender así de una mejor manera qué tipo de análisis estadístico se utilizará.

## **XVI. Ética de la investigación**

El presente estudio se consideró como de no intervención, sin riesgo para el paciente ni para su identidad, ya que se llevó a cabo revisando las radiografías panorámicas de forma confidencial. Siempre hubo estricta confidencialidad de la información personalizada. El estudio se realizó en radiografías panorámicas digitales por lo que no dañó el ambiente.

## XVII. Referencias bibliográficas

1. Aguilera, M. (2008). **Alargamiento del proceso estiloides de Eagle**. Bolivia: La hoguera. pp. 15-20.
2. Balcázar, L. E. y Ramírez, Y. L. (2013). **Síndrome de Eagle**. **Gaceta Médica de México**. no. 4: 149-552.
3. Calle Velezmoro, E. M. (2013). **Prevalencia de la mineralización de la cadena estilohioidea en radiografías panorámicas de pacientes mayores de 18 años del centro de diagnóstico por imágenes**. Lima, Perú: Universidad de San Martín de Porres, Facultad de Odontología. 75 p.
4. Cantín L, M., y Suazo, I. (2010). **¿Síndrome de Eagle o síndrome estiloideo?** (en línea). Chile. Consultado el 10 de agosto de 2017. Disponible en: [http://www.scielo.cl/scielo.php?script=sci\\_arttext&pid=S0718-381X2010000300003](http://www.scielo.cl/scielo.php?script=sci_arttext&pid=S0718-381X2010000300003)
5. Cantín, M. et al. (2007). **Síndrome de Eagle bilateral: reporte de un caso**. *Int. J. Odontostoma*. 1 (2): 141-145.
6. Castillo, C.E. et al. (2016). **Síndrome de Eagle: tomografía del proceso estiloideo elongado**. (en línea). Consultado el 20 de septiembre de 2017. Disponible en: [https://encolombia.com/medicina/revistas-medicas/aoccc/vsuple-313/otorrino31303supl-sindromeagle/\(SIC\)](https://encolombia.com/medicina/revistas-medicas/aoccc/vsuple-313/otorrino31303supl-sindromeagle/(SIC))
7. Fuentes, F. R. et al. (2007). **Proceso estiloides en una muestra de radiografías panorámicas de la ciudad de Temuco-Chile**. *Int. J. Morphol.* 25 (4): 729-733.
8. Garay, I. y Olate, S. (2013). **Osificación del ligamento estilohioideo en 3.028 radiografías panorámicas digitales**. *Int. J. Odontostoma*. 31 (1): 21-27.





9. Gokce, C. et al. (2008). **Styloid process elongation or Eagle's syndrome: Is there any role for ectopic calcification?** Eur J Dent. no. 2: 224-228.
10. Gomes Nascimento, W. do et al. (2015). **Prevalencia de alteraciones en el complejo estilohioideo en radiografías panorámicas digitales.** Rev. Cub. Estomat. 52 (2): 135-142.
11. González, J. M et al. (2011). **Síndrome de Eagle: importancia para el odontólogo. Revisión de la literatura** (en línea). Caracas, Venezuela. Consultado el 25 de mayo de 2017. Disponible en: <http://www.actaodontologica.com/ediciones/2011/2/art-24>
12. Guerra Hinojosa, S. B. (2017). **Prevalencia de elongación de la apófisis estiloides en pacientes de 18 a 65 años que acuden a la clínica odontológica de la UDLA.** Tesis (Lic. Cirujano Dentista). Quito, Ecuador: Universidad de las Américas Facultad de Odontología. 48 p.
13. Loughney, A. et al. (2012). **¿Síndrome de Eagle, Síndrome Estilohioideo o Síndrome Carotídeo? Aportación de ocho casos.** Cient. dent. 9 (2): 85-91.
14. Marçal, E. M. et al. (2015). **Prevalence of elongated styloid process in a central Brazilian population.** Jour. Clinic and Diagnos. Resear. 9 (9): 90-92.
15. Martíncz, M. et al. (2008). **Anatomía normal en la radiografía panorámica.** RAAO. 47 (3): 18-21.
16. Morales E, R. y Cantín L, M. (2010). **Proceso estiloides elongado: criterios diagnósticos y diagnóstico diferencial. A propósito de un caso.** Int. J. Odontostomat. Vol. 4, no. 3. P. 223-228. Consultado el 5 de agosto de 2017. Disponible en: [http://www.scielo.cl/scielo.php?script=sci\\_arttext&pid=S0718-381X2010000300003](http://www.scielo.cl/scielo.php?script=sci_arttext&pid=S0718-381X2010000300003)
17. More, C. y Asrani, M. (2010). **Evaluation of the styloid process on digital panoramic radiographs.** Indian J Radiol imaging. 20 (4): 261-265.



U.D. B.D.  
*Reigeli Molina*  
6-7-2018

18. Morett, L. E. y Ruiz, M. (2013). **Características clínicas del síndrome de Eagle**. Rev Esp Méd Quir. 18(3):264-270.
19. Nazar, R. et al. (2008). **Síndrome de Eagle en otorrinolaringología**. Rev Hosp Clin Univ Chile. 19 (2): 156 – 61.
20. Pareja-Pineda, J. I. (2015). **Calcificación del ligamento estilohioideo y apófisis estiloides elongada: hallazgo durante una necropsia médico-legal por muerte súbita**. Colomb. Forense. 2 (1): 101-106.
21. Quirós O., y Quirós J. " (2005). **Radiología digital: ventajas, desventajas, implicaciones éticas**. (en línea). Rev. Latinoamericana de Ortodoncia y Odontopediatria. Consultado el 30 de agosto de 2017. Disponible en: <https://www.ortodoncia.ws/publicaciones/2005/art-15/>
22. **Rayos X panorámicos**. (en línea). Estados Unidos de América. Consultado el 28 de agosto de 2017. Disponible en: <https://www.radiologyinfo.org/sp/info.cfm?pg=panoramic-xray>
23. Ragone, S. M. et al. (2010). **Estudio radiográfico de las alteraciones morfológicas de la apófisis estiloides y de la rotación del cóndilo mandibular en pacientes con desorden temporomandibular**. (en línea) caracas, Venezuela. Consultado: 26 de mayo de 2017. Disponible en: <http://www.actaodontologica.com/ediciones/2010/1/art-6>
24. Rizzatti, C. et al. (2004). **Prevalencia del alongamiento del proceso estiloides en una población adulta totalmente desdentada**. Acta Odontol. Venez. 42 (1): 5 p.
25. Rubio, C; Ganga, H. y Guzmán, C. L. (2010). **Análisis de la longitud del ligamento estilohioideo mediante sistema cone beam**. Rev. CES. Odont. 23 (1): 23-27.



UO. P.D.  
*Haroldo Colina*  
0-7-2018

9. Gokce, C. et al. (2008). **Styloid process elongation or Eagle's syndrome: Is there any role for ectopic calcification?** Eur J Dent. no. 2: 224-228.
10. Gomes Nascimento, W. do et al. (2015). **Prevalencia de alteraciones en el complejo estilohioideo en radiografías panorámicas digitales.** Rev. Cub. Estomat. 52 (2): 135-142.
11. González, J. M et al. (2011). **Síndrome de Eagle: importancia para el odontólogo. Revisión de la literatura** (en línea). Caracas, Venezuela. Consultado el 25 de mayo de 2017. Disponible en: <http://www.actaodontologica.com/ediciones/2011/2/art-24>
12. Guerra Hinojosa, S. B. (2017). **Prevalencia de elongación de la apófisis estiloides en pacientes de 18 a 65 años que acuden a la clínica odontológica de la UDLA.** Tesis (Lic. Cirujano Dentista). Quito, Ecuador: Universidad de las Américas Facultad de Odontología. 48 p.
13. Loughney, A. et al. (2012). **¿Síndrome de Eagle, Síndrome Estilohioideo o Síndrome Carotídeo? Aportación de ocho casos.** Cient. dent. 9 (2): 85-91.
14. Marçal, E. M. et al. (2015). **Prevalence of elongated styloid process in a central Brazilian population.** Jour. Clinic and Diagnos. Resear. 9 (9): 90-92.
15. Martínez, M. et al. (2008). **Anatomía normal en la radiografía panorámica.** RAAO. 47 (3): 18-21.
16. Morales E, R. y Cantín L, M. (2010). **Proceso estiloides elongado: criterios diagnósticos y diagnóstico diferencial. A propósito de un caso.** *Int. J. Odontostomat.* Vol. 4, no. 3. P. 223-228. Consultado el 5 de agosto de 2017. Disponible en: [http://www.scielo.cl/scielo.php?script=sci\\_arttext&pid=S0718-381X2010000300003](http://www.scielo.cl/scielo.php?script=sci_arttext&pid=S0718-381X2010000300003)
17. More, C. y Asrani, M. (2010). **Evaluation of the styloid process on digital panoramic radiographs.** Indian J Radiol imaging. 20 (4): 261-265.



U.D. B.D.  
*Reigeli Holina*  
6-7-2018

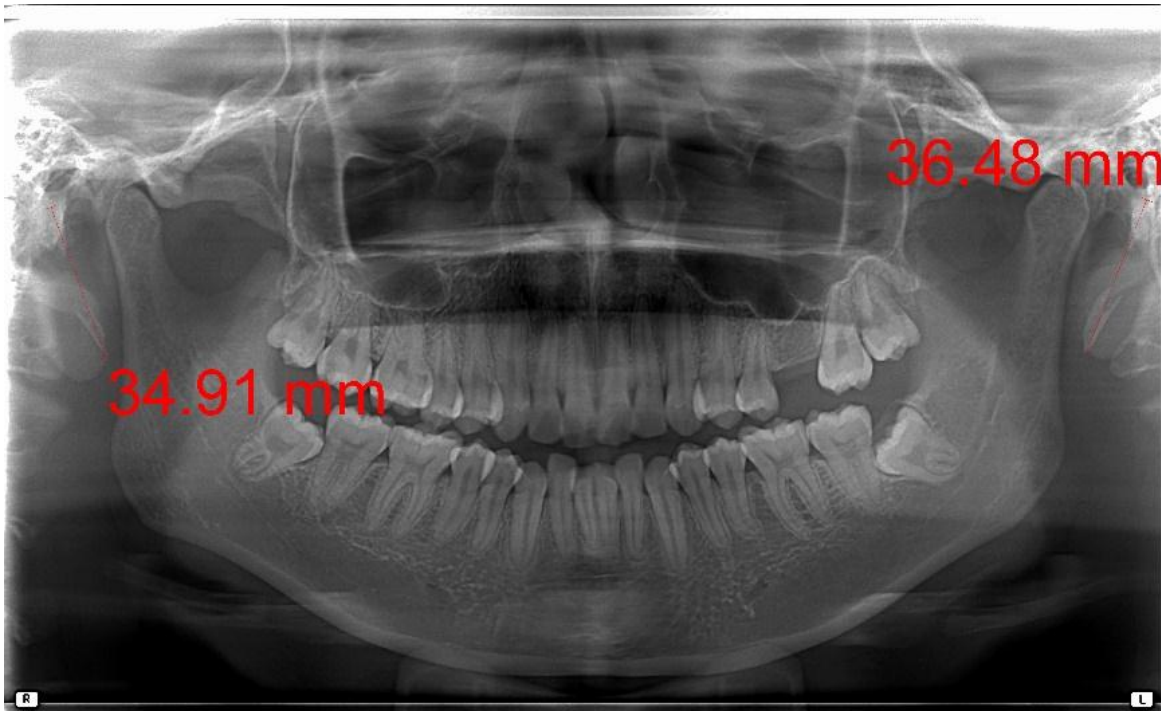
23. Ragone, S. M. et al. (2010). **Estudio radiográfico de las alteraciones morfológicas de la apófisis estiloides y de la rotación del cóndilo mandibular en pacientes con desorden temporomandibular.** (en línea) caracas, Venezuela. Consultado: 26 de mayo de 2017. Disponible en: <http://www.actaodontologica.com/ediciones/2010/1/art-6>
24. Rizzatti, C. et al. (2004). **Prevalencia del alongamiento del proceso estiloides en una población adulta totalmente desdentada.** Acta Odontol. Venez. 42 (1): 5 p.
25. Rubio, C; Ganga, H. y Guzmán, C. L. (2010). **Análisis de la longitud del ligamento estilohioideo mediante sistema cone beam.** Rev. CES. Odont. 23 (1): 23-27.



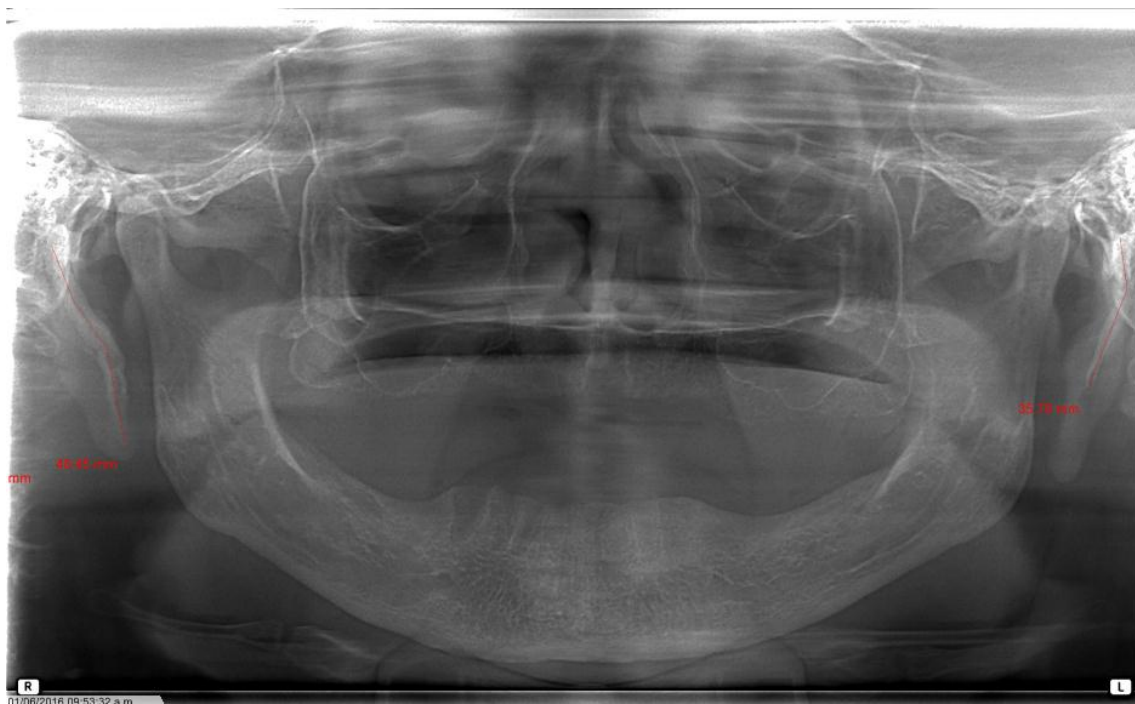
UO. TSO -

*Handwritten signature*

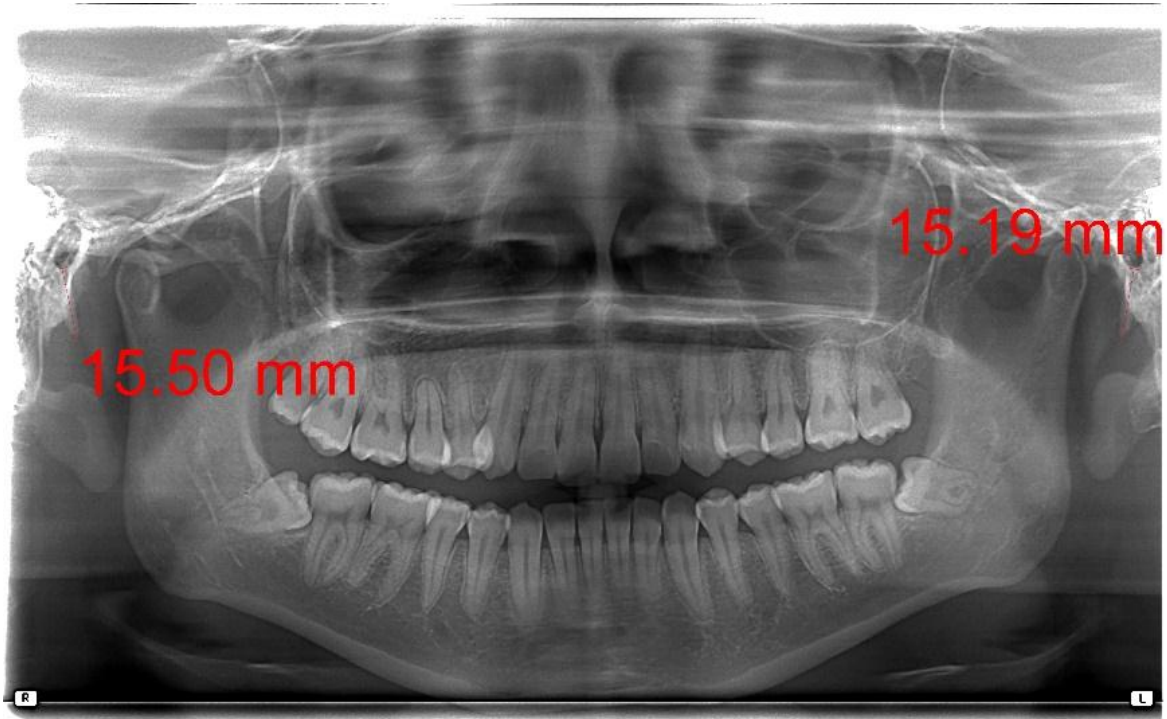
0-7-2018



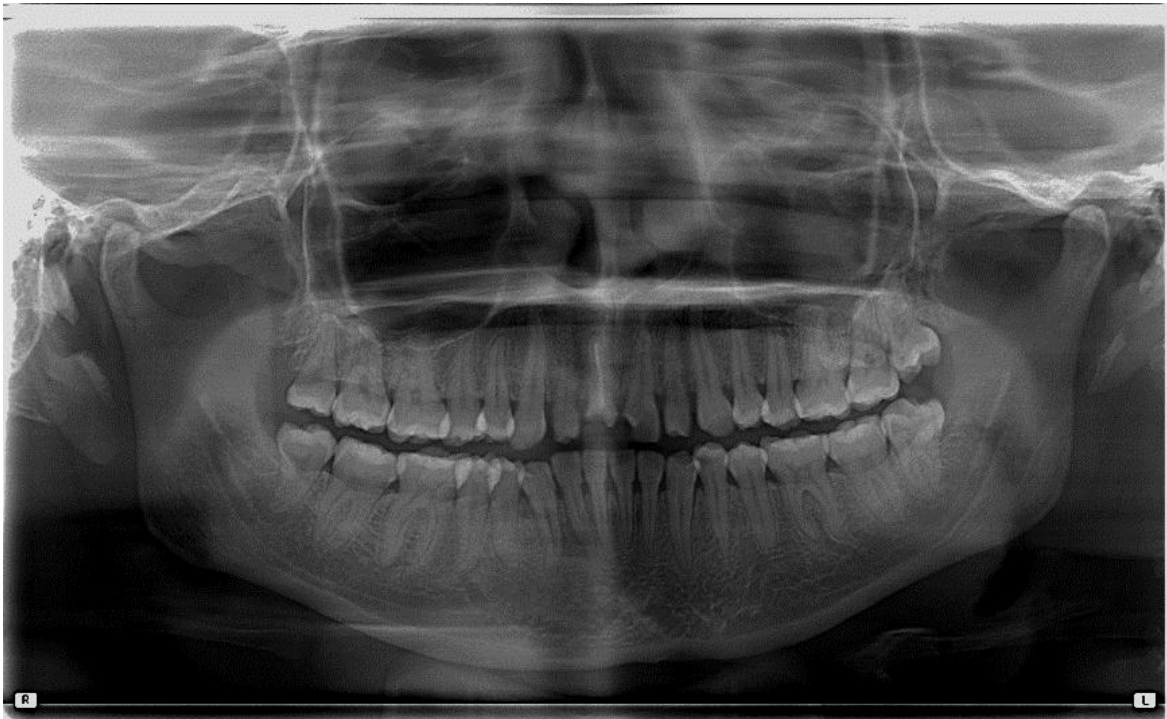Radiografía panorámica de paciente de 20 años que presenta elongación bilateral de apófisis estiloides.



Radiografía panorámica de paciente de 70 años que presenta elongación bilateral de apófisis estiloides.




Radiografía Panorámica de paciente de 21 años que no presenta elongación.



Radiografía panorámica de paciente de 24 años con lado izquierdo incompleto, por lo cual no fue posible su medición.

El contenido de esta tesis es única y exclusiva responsabilidad del autor

A handwritten signature in black ink, appearing to read 'Kevin A. Duarte Castro', written in a cursive style.

**KEVIN ALEJANDRO DUARTE CASTRO**


**FIRMAS DE TESIS DE GRADO**



**Kevin Alejandro Duarte Castro**  
**SUSTENTANTE**

  
ASESORA

**Dra. Carmen Alicia Morales**

  
ASESOR


**Dr. Sergio García Piloña**



**Dr. Robin Fausto Hernández Díaz**  
**PRIMER REVISOR**

**Dr. Jorge Orlando Ávila Hernández**  
**SEGUNDO REVISOR**

**IMPRÍMASE:**

Vo.Bo. 

**Dr. Julio Rolando Pineda Córdón**  
**Secretario Académico**  
**Facultad de Odontología**



**Universidad de San Carlos de Guatemala**