

CARACTERISTICAS MORFOLOGICAS Y MORFOMETRICAS DEL AGUJERO
MENTONEANO POR MEDIO DE UNA REVISIÓN DE TOMOGRAFÍAS COMPUTARIZADAS
CONE BEAM (CBCT) DE PACIENTES ADULTOS EN LAS CLÍNICAS DE LA FACULTAD DE
ODONTOLOGÍA DE LA UNIVERSIDAD DE SAN CARLOS DE GUATEMALA.

Tesis presentada por:

MÓNICA ALEJANDRA LOSSI SALAZAR

Ante el tribunal de la Facultad de Odontología de la Universidad de San Carlos de
Guatemala, que practicó el Examen General Público, previo a optar al título de:

CIRUJANA DENTISTA

Guatemala, junio 2017.

CARACTERISTICAS MORFOLOGICAS Y MORFOMETRICAS DEL AGUJERO
MENTONEANO POR MEDIO DE UNA REVISIÓN DE TOMOGRAFÍAS COMPUTARIZADAS
CONE BEAM (CBCT) DE PACIENTES ADULTOS EN LAS CLÍNICAS DE LA FACULTAD DE
ODONTOLOGÍA DE LA UNIVERSIDAD DE SAN CARLOS DE GUATEMALA.

Tesis presentada por:

MÓNICA ALEJANDRA LOSSI SALAZAR

Ante el tribunal de la Facultad de Odontología de la Universidad de San Carlos de
Guatemala, que practicó el Examen General Público, previo a optar al título de:

CIRUJANA DENTISTA

Guatemala, junio 2017.

JUNTA DIRECTIVA DE LA FACULTAD DE ODONTOLOGIA

Decano: Dr. Edgar Guillermo Barreda Muralles
Vocal Primero: Dr. Edwin Oswaldo López Díaz
Vocal Segundo: Dr. Henry Giovanni Cheesman Mazariegos
Vocal Tercero: Dr. José Rodolfo Cáceres Grajeda
Vocal Cuarto: Br. Dulce Kátheryn Michelle Alva Gómez
Vocal Quinto: Br. Joab Jeremías Vicente Vega
Secretario Académico: Dr. Julio Rolando Pineda Cordón

TRIBUNAL QUE REALIZÓ EL EXAMEN PÚBLICO

Decano: Dr. Edgar Guillermo Barreda Muralles
Vocal Primero: Dr. David Estuardo Castillo Hernández
Vocal Segundo: Dra. Brenda María López Leiva
Vocal Tercero: Dr. Bruno Manuel Humberto Wehncke Azurdia
Secretario Académico: Dr. Julio Rolando Pineda Cordón

ACTO QUE DEDICO

- A Dios y a la Virgen María:** Por ser mis guías durante toda mi vida, mi mayor fortaleza, mi única esperanza, y mi fuente de sabiduría.
- A mis Padres:** Miriam y Alejandro por su incalculable amor, esfuerzo, dedicación y comprensión durante toda mi vida.
- A mis hermanos:** Jeffrey y Paolo por su apoyo incondicional, amor y cariño.
- A mis abuelos:** Alejandro (†), Elvira, Emma y Esteban por su amor, paciencia y enseñanzas.
- A Bruno Wehncke:** Por ser una excelente persona, un apoyo incondicional, y una bendición para mi vida.
- A Mariel Wehncke** Por su amor, ternura y amistad.
- A mi amiga** Ing. Marcella Chávez por su apoyo, cariño y amistad.
- A mis amigos** Por su apoyo y amistad durante estos años.
- A mis profesores** Especialmente a Dr. Guillermo Barreda, Dr. Julio Pineda Cordón, Dr. Eduardo Benitez, Dra. Miriam Samayoa, Dra. Carmen Lorena Ordoñez, Dra. Lydice de Paíz, Dr. Marvin Maas, Dr. Boris López, Dr. Juan Fernando Guerrero, Dr. Horacio Mendía, Dr. Jose de la Cruz, Dr. José Palencia por su apoyo y conocimiento que me transmitieron en el desarrollo de mi formación profesional.
- A Lic. Armando Coj** Por su amistad y toda la colaboración brindada.

TESIS QUE DEDICO

A Dios y a la Virgen María:	Porque sin su ayuda no hubiese sido posible alcanzar esta meta.
A mi familia	Por su apoyo y paciencia.
A la Universidad de San Carlos de Guatemala	Por formarme como una profesional con conciencia y compromiso social.

HONORABLE TRIBUNAL EXAMINADOR

Tengo el honor de someter a consideración el trabajo de tesis titulado: **“CARACTERISTICAS MORFOLOGICAS Y MORFOMETRICAS DEL AGUJERO MENTONEANO POR MEDIO DE UNA REVISIÓN DE TOMOGRAFÍAS COMPUTARIZADAS CONE BEAM (CBCT) DE PACIENTES ADULTOS EN LAS CLINICAS DE LA FACULTAD DE ODONTOLOGIA DE LA UNIVERSIDAD DE SAN CARLOS DE GUATEMALA”**, conforme lo demandan los estatutos de la Facultad de Odontología de la Universidad de San Carlos de Guatemala, previo a optar al título de:

CIRUJANA DENTISTA

Y ustedes distinguidos miembros del Honorable Tribunal Examinador, reciban mis más altas muestras de consideración y respeto.

INDICE

I. SUMARIO.....	1
II. INTRODUCCIÓN.....	3
III. ANTECEDENTES.....	4
IV. PLANTEAMIENTO DEL PROBLEMA	6
V. JUSTIFICACIÓN.....	7
VI. MARCO TEÓRICO.....	8
5.1 Anatomía descriptiva de cabeza y cuello	8
5.2 Mandíbula.....	8
5.3 Conducto y Agujero Mentoneano	10
5.4 Técnicas de Diagnóstico por Imágenes.....	13
5.5 Técnica de Anestesia Mentoneana	17
5.6 Importancia a nivel de educación sobre este tema.....	18
VII. OBJETIVOS.....	19
6.1 General:.....	19
6.2 Específicos:.....	19
VIII. VARIABLES DE ESTUDIO.....	20
IX. MATERIALES Y MÉTODOS	25
8.1 Población.....	25
8.2 Criterios de Inclusión.....	25
8.3 Criterios de Exclusión.....	25
X. PROCEDIMIENTO	26
9.1 Procesamiento de datos.....	26
9.2 Consideraciones Bioéticas	27
XI. RECURSOS	28
XII. PRESENTACIÓN DE RESULTADOS.....	30
XIII. DISCUSIÓN DE RESULTADOS.....	49
XIV. CONCLUSIONES.....	51
XV. RECOMENDACIONES	53
XVI. CONSULTAS BIBLIOGRÁFICAS.....	54
XVII. ANEXO 1	58
XVIII. FIRMAS DE TESIS DE GRADO.....	60

I. SUMARIO

El presente trabajo de investigación se realizó con el objetivo de determinar la morfología y morfometría del agujero mentoneano mediante Tomografías Computarizadas Cone Beam en pacientes adultos dentados de la Facultad de Odontología de la Universidad de San Carlos de Guatemala en el año 2014 – 2015.

Para ello se determinó la distancia media en milímetros a la que se encuentra la cortical superior del agujero mentoneano con respecto al borde inferior de la mandíbula y la cortical inferior del agujero mentoneano respecto a la cresta alveolar.

Luego se determinó la ubicación del agujero mentoneano con respecto al tercio en sentido vertical, superior, medio e inferior; que abarca desde la cresta alveolar al borde inferior de la mandíbula. También se evaluó la ubicación del agujero mentoneano con respecto a los ápices de los dientes inferiores a partir del canino al primer molar. Se estableció el tamaño promedio del agujero mentoneano en sentido vertical y horizontal, y su diámetro.

Se evaluó la forma del agujero mentoneano, si ésta es ovalada o circular, y finalmente se describió el tamaño, forma y localización del mismo de acuerdo al sexo y edad.

Para el estudio se tomaron en cuenta todas las Tomografías Computarizadas Cone Beam del año 2015, de las cuales 51 cumplían con los criterios de inclusión, 18 de hombres y 33 de mujeres. Para el análisis y mediciones en la computadora se utilizó el programa "OnDeman 3D Dental". La información se registró en una hoja de recolección de datos diseñada específicamente para este estudio.

Entre los datos obtenidos se encontró que la mayoría (98.88%) de los agujeros mentoneanos están en el tercio medio del cuerpo de la mandíbula; y el 48.88% se encuentra en línea con el ápice del segundo premolar. Se determinó que la forma del agujero mentoneano es ovalada en su mayoría (88.88%).

La forma del agujero mentoneano de acuerdo al sexo y edad es oval en su mayoría. Según el sexo, la localización del agujero mentoneano conforme los ápices de los dientes inferiores, fue en mujeres entre primer premolar y segundo premolar y en los hombres fue en línea con el ápice del segundo premolar. Tanto en hombres como en mujeres el agujero mentoneano está en el tercio medio del cuerpo de la mandíbula.

Según el grupo de edad y localización del agujero mentoneano, en el grupo de 28 a 37 años se encontró la misma cantidad de agujeros mentoneanos entre primer premolar y segundo premolar, y en línea con el ápice del segundo premolar. En el grupo de 28 a 37 años la mayoría de agujeros mentoneanos está entre primer premolar y segundo premolar y en el resto de los grupos de edades mayores a 38 años, la mayoría está en línea con el segundo premolar.

II. INTRODUCCIÓN

La necesidad creciente de mayor precisión en los diagnósticos y tratamientos dentales ha provocado un aumento en la demanda de técnicas de imagen. El desarrollo de programas informáticos específicos ha propiciado una mayor utilización de Tomografías Computarizadas ConeBeam (CBCT) en el campo de la Odontología.

El CBCT fue creado con el fin de obtener imágenes tridimensionales del esqueleto maxilofacial a través de una dosis de exposición relativamente menor que la Tomografía Computarizada.

A fin de evitar lesiones del paquete vasculonervioso, y llevar a cabo un efectivo bloqueo anestésico, es importante el conocimiento de la morfología y morfometría del agujero mentoneano y los agujeros mentoneanos accesorios de pacientes adultos de ambos sexos de 18 a 65 años dentados en las clínicas de la facultad de Odontología de la Universidad de San Carlos de Guatemala del año 2015.

En el presente trabajo de investigación se analizó la morfología y morfometría del agujero mentoneano mediante CBCT en pacientes adultos dentados en la Facultad de Odontología en la Universidad de San Carlos de Guatemala en el año 2015.

III. ANTECEDENTES

Conocida es la importancia del estudio del agujero mentoneano desde el punto de vista de la Estomatología, ya que por él emergen a la mandíbula el nervio y vasos mentoneanos que irrigan e inervan la piel, mucosa del labio inferior y la piel del mentón. (30)

Zaid, R (1971), menciona en su estudio "La variabilidad del agujero mentoneano en mandíbulas prehispánicas de México", los trabajos más antiguos de los que se tienen noticias sobre el estudio del agujero mentoneano, datan de 1771, con John Hunter, seguido por los estudios realizados en 1858 por Humphrey y los de Holden y Allen en 1878 y 1882. También se pueden mencionar los de Leidy en 1889.

Leidy indicó que "The mental foramen... opens upward and outward"; Schulz coincide con Bunte y Moral en que la mayoría de los casos por ellos examinados el agujero mentoneano en el hombre se abre hacia atrás y arriba. Para Holden la ubicación del agujero mentoneano queda generalmente en la línea con el primer premolar; Allen lo sitúa enfrente y abajo del espacio entre el primero y segundo premolares; Testut dice que aproximadamente a nivel del segundo premolar, se encuentra un orificio circular, el agujero mentoneano por el cual pasan el nervio y los vasos mentoneanos; este mismo autor en el primer tomo de su Anatomía Topográfica expresa que el agujero mentoneano está situado por debajo del espacio que separa los dos premolares, equidistante casi del borde inferior de la mandíbula y el borde alveolar. Humphry, por su parte, expresa que el agujero mentoneano está generalmente colocado bajo el intervalo de los dientes bicúspides en línea vertical con el agujero supra e infraorbitario, o muy cercano a ella. (30)

Chia-Hui, Judy (2012) en su estudio "A retrospective comparison of the location and diameters of the inferior alveolar canal at the mental foramen and length of the anterior loop between American and Taiwanese cohorts using CBCT" explica que la localización del agujero mentoneano de los Americanos estaba más cerca del borde inferior de la mandíbula que el de los Taiwaneses; que el diámetro del canal alveolar inferior de Americanos era más largo que el de los Taiwaneses y que la curva anterior de los Taiwaneses era más larga que la de los Americanos. Explican que estas diferencias pueden ser dadas, por una parte, debido a la influencia racial y que esta información podría tener un valor potencial en la relevancia clínica. El objetivo de este estudio fue comparar retrospectivamente las medidas de localización y tamaño del canal alveolar inferior en el agujero mentoneano y la longitud de la curva anterior entre dos cohortes de americanos y Taiwaneses usando la Tomografía computarizada ConeBeam. El resultado de este estudio fue de que no había diferencia estadísticamente significativa en la distancia desde el agujero mentoneano al borde inferior de la mandíbula entre americanos y Taiwaneses. No se encontró diferencia en el diámetro del canal alveolar inferior

entre estas dos cohortes. Sin embargo, la longitud de la curva anterior de los Taiwaneses fue significativamente más larga que la de los americanos. (8)

Cabanillas, Juan (2014) en su investigación "Estudio morfológico y morfométrico del agujero mentoneano mediante evaluación por tomografía computarizada ConeBeam en pacientes adultos dentados" Explica que es necesario un conocimiento exacto de la ubicación del agujero mentoneano y sus variaciones, ayuda a una correcta planificación para los procedimientos quirúrgicos; y a una eficaz colocación de anestesia, evitando daños al paquete vasculonervioso. El objetivo de este estudio fue estudiar la morfología y morfometría del agujero mentoneano, y lo hicieron estudiando 180 tomografías ConeBeam de pacientes adultos dentados de ambos sexos (74 hombres y 106 mujeres) entre 20 y 50 años analizando la distancia de la cortical superior e inferior del agujero mentoneano hasta la cresta alveolar y la basal mandibular, así como la ubicación, forma, tamaño y presencia de agujeros accesorios. Se encontró que la media respecto a la cortical superior a la cresta alveolar fue de 15.0 mm y la media respecto de la cortical inferior a la basal mandibular de 13.75mm. La ubicación más frecuente se apreció en el eje longitudinal del segundo premolar (44.4% en el lado derecho y 47% en el lado izquierdo). La forma predominante fue la oval y el tamaño se ubicó en el rango de 2mm a 2.99 mm. También encontraron que los agujeros accesorios estuvieron presentes en un 55.5% de los casos. (7)

Paraskevas, George (2014), en su estudio "Accessory mental foramen: an anatomical study of the mandibles and review of the literature", explica que el estudio revela una apreciable incidencia del agujero accesorio mentoneano en la población Griega. Consecuentemente, el clínico debe estar siempre preparado para enfrentar los agujeros accesorios mentoneanos durante procedimientos quirúrgicos. (21).

IV. PLANTEAMIENTO DEL PROBLEMA

La imagen radiológica tradicional, constituida por películas y revelados radiográficos, hace uso de la fuente de exposición de rayos X para obtener imágenes como elementos fijos.

La continua evolución de técnicas de imagen en los últimos años ha llevado a obtener mejores imágenes capaces de competir y mejorar con las tradicionales. Estas imágenes digitales permiten una mayor eficiencia diagnóstica a través de una alta calidad de las imágenes mismas y rápidos tiempos de transmisión de datos, entre otras cosas.

Con el desarrollo de la tomografía digital volumétrica surgieron varias interrogantes, las cuales fueron objeto de estudio de esta investigación. ¿Cuál es la distribución de la morfología y morfometría del agujero mentoneano según edad y sexo en pacientes adultos dentados de las clínicas en la Facultad de Odontología en la Universidad de San Carlos de Guatemala?

V. JUSTIFICACIÓN

Los avances tecnológicos están caracterizados por el principio de maximización de la eficiencia y la idea de innovación. En el año 2014, en la Facultad de Odontología de la Universidad de San Carlos (USAC) se implementó la utilización de CBCT, que ha sido desarrollada para producir una imagen en tres dimensiones muy detallada de las estructuras óseas y dentales, y ser utilizada como herramienta para identificar las estructuras dentomaxilofaciales, entre otras cosas. Esta herramienta es ampliamente utilizada en los exámenes radiográficos para procedimientos quirúrgicos orales, permite la identificación y medición de los agujeros mentoneanos con mayor precisión que la radiografía panorámica contribuye en su localización para infiltraciones en neuralgia del nervio mentoneano.

El conocimiento de la morfología y morfometría del agujero mentoneano y los agujeros mentoneanos accesorios puede permitir un efectivo bloqueo anestésico, y así llevar a cabo una correcta planificación para los procedimientos quirúrgicos, a fin de evitar lesiones del paquete vasculonervioso.

En la literatura consultada se encontraron pocos estudios acerca de la localización del agujero mentoneano y ninguno clasificó la ubicación de acuerdo a la posición vertical en la mandíbula.

Además, esta investigación se realizó con el fin de proporcionar datos de un grupo de guatemaltecos atendidos en la Facultad de Odontología de la Universidad de San Carlos de Guatemala, conocimiento que es valioso como herramienta en la docencia que realiza la Facultad de Odontología particularmente en el área de Cirugía y Farmacología, en la temática que ahí se imparte y en futuras investigaciones. Así también en el postgrado para estudio de implantología.

Esta investigación fue realizada por dos investigadoras, Monica Alejandra Lossi Salazar y Ana Yasmín Ixcaraguá Batz, debido a la cantidad de variables a investigar, así como también para alcanzar un mejor criterio para identificar los hallazgos obtenidos.

VI. MARCO TEÓRICO

5.1 Anatomía descriptiva de cabeza y cuello

El esqueleto de la cabeza, es la estructura más compleja del organismo y está dividido en: el cráneo y la cara. El cráneo es una caja ósea que contiene el encéfalo. Posee una porción superior o bóveda y una porción inferior plana llamada base. "La cara es un macizo óseo de forma prismática triangular suspendido de la mitad anterior de la base del cráneo, y limita con éste las cavidades ocupadas por la mayor parte de los órganos de los sentidos", explican Rouvière, H. y Delmas, A. (21)

El cráneo está compuesto por ocho huesos: el hueso frontal, el etmoides, el esfenoides, el occipital, los dos huesos temporales y los dos huesos parietales. "Los cuatro primeros son impares y medios, mientras que los cuatro últimos son pares y están simétricamente situados en las porciones laterales del cráneo". (21)

El esqueleto de la cara se encuentra inferiormente a la mitad anterior del cráneo. Se divide en: maxilar y mandíbula.

El macizo facial presenta siete cavidades principales: cavidad oral, cavidades nasales, las cavidades orbitarias y las fosas infratemporales, las cuales protegen cinco sentidos: olfato, visión, gusto, función vestibular y la función auditiva. (20)

"La cavidad oral no tiene, en el esqueleto, pared inferior ni pared posterior. El techo de la cavidad oral está formado anteriormente por las apófisis palatinas de los maxilares y posteriormente por las láminas horizontales de los huesos palatinos". (21)

El cráneo se puede dividir de dos formas: regionalmente (por regiones) y embriológicamente. Esta última se divide en viscerocráneo (es la porción del cráneo relacionada con los sistemas digestivo y respiratorio) y neurocráneo (porción del cráneo que protege el encéfalo y cinco órganos de los sentidos). (19)

5.2 Mandíbula

Se encuentra en la porción inferior de la cara. Está constituido en tres partes: una parte media, el cuerpo y dos partes laterales, las ramas (se alzan en los extremos posteriores del cuerpo), de las cuales se extienden las apófisis coronoides y condilar.

El cuerpo esta incurvado en forma de herradura. Presenta una cara anterior convexa, una cara posterior cóncava, un borde superior o alveolar y un borde inferior libre.

En la línea media de su porción anterior se observa la sínfisis mandibular, que es la huella de la unión de las dos piezas laterales que integran la mandíbula. La sínfisis mandibular termina inferiormente en la protuberancia mentoneana, un vértice

triangular de base inferior. De ésta nace a cada lado una cresta, la línea oblicua, que se dirige posterior y superiormente y se continúa con la porción lateral del borde anterior de la rama de la mandíbula. Superiormente a la línea oblicua se localiza el agujero mentoneano, el cual da paso a los vasos y nervios mentoneanos. Las espinas mentoneanas superiores e inferiores se encuentran en la parte media y cerca del borde inferior, se aprecian cuatro pequeños salientes superpuestos, dos a la derecha y dos a la izquierda. Las espinas superiores dan inserción a los músculos genioglosos; las inferiores, a los músculos genihioideos. La línea milohioidea está dirigida superior y posteriormente y termina en la rama de la mandíbula, da inserción al músculo milohioideo. En su parte inferior existe el surco milohioideo, por donde pasan los vasos y el nervio del mismo nombre.

La línea milohioidea divide la cara posterior del cuerpo de la mandíbula en dos partes, superior e inferior. La superior se denomina fosita sublingual y está en relación con la glándula sublingual. La inferior está ocupada por una depresión, la fosita submandibular, que se relaciona con la glándula submandibular.

En el borde superior se encuentran las apófisis alveolares, las cuales se extienden superiormente desde este cuerpo, están formadas por una lámina ósea grande vestibular y otra delgada lingual. Esta porción es la parte de la mandíbula que sostiene los dientes y cada lado contiene 5 dientes deciduos en niños y 8 permanentes en adultos, cuando un diente se extrae, el hueso alveolar se reabsorbe. (20) El borde inferior es grueso, obtuso y liso, posee una superficie ovalada, ligeramente deprimida llamada fosa digástrica, en la cual se inserta el vientre anterior del músculo digástrico.

Las ramas de la mandíbula son rectangulares y alargadas de superior a inferior, y presentan dos caras, una lateral y otra medial, y cuatro bordes.

En la cara lateral, en su parte inferior presenta crestas rugosas y oblicuas en las cuales se insertan las láminas tendinosas del músculo masetero. En la cara medial, en su porción inferior las crestas rugosas dan inserción al músculo pterigoideo medial. En su parte media se localiza el conducto mandibular, en el cual penetran los vasos y nervios alveolares inferiores. El orificio del conducto mandibular está situado en la prolongación del reborde alveolar. Está limitado anteriormente por un saliente triangular agudo, la lingula mandibular (espinas de Spix), sobre la cual se inserta el ligamento esfenomandibular.

En el canal que limitan inferiormente los dos labios del borde anterior se observa una cresta oblicua inferior y lateralmente, la cresta buccinatriz, que da inserción al músculo buccinador. Los dos labios del borde anterior dan inserción a los fascículos tendinosos del músculo temporal. El borde inferior se continúa anteriormente con el borde inferior del cuerpo de la mandíbula; forma posteriormente, cuando se une

con el borde posterior de la rama mandibular, el ángulo de la mandíbula. Frecuentemente está excavado en su parte anterior por una depresión transversal debida al paso de la arteria facial.

El borde superior presenta dos salientes: anterior o apófisis coronoides y uno posterior o apófisis condilar, separados por la escotadura mandibular. La apófisis condilar es una eminencia oblonga cuyo eje mayor se dirige de lateral a medial y de anterior a posterior. Sus vertientes anterior y posterior se articulan con el hueso temporal. Presenta una pequeña rugosidad determinada por la inserción del ligamento lateral de la articulación temporomandibular, el músculo pterigoideo lateral se inserta en el cuello de la apófisis en la fosita pterigoidea. (20)(23) La apófisis coronoides es la extensión superior más anterior de cada rama y posee una forma triangular que da inserción al músculo temporal. (23) La escotadura mandibular es ancha, profunda y cóncava superiormente, comunica las regiones maseterina y cigomática, y da paso a los vasos y nervios maseterinos.

5.2.1 Arquitectura y Osificación

La mandíbula está constituida por una gruesa capa de tejido óseo compacto y de tejido óseo esponjoso. El conducto mentoneano comienza en la cara medial de la rama mandibular y se dirige inferior y anteriormente. En el feto y en el niño pequeño, la mandíbula está recorrida por otro conducto, Conducto de Serres, el cual contiene únicamente vasos. Desde el nacimiento tiende a obliterarse y a desaparecer muy pronto.

Este hueso está precedido en su formación, a cada lado de la línea media, por el cartílago de Meckel. El tipo de osificación es intramembranosa(19) y se desarrolla de tejido conjuntivo, en la cara lateral del cartílago de Meckel, al iniciarse el segundo mes de vida fetal. Después se forman otros centros de osificación: un centro mentoneano para la sínfisis mandibular del mentón y otros dos centros distintos para la apófisis condilar y la apófisis coronoides. (21)

5.3 Conducto y Agujero Mentoneano

El agujero mentoneano es el segmento terminal del conducto dentario inferior, el cual es una estructura importante en la mandíbula que permite el recorrido del paquete vasculonervioso y recorre muy cerca de las raíces dentarias de la primera y segunda dentición. Su recorrido inicia a nivel del foramen mandibular, en el límite posterior del tercio medio de la rama ascendente, y finaliza en el agujero mentoneano; al corte transversal tiende a ser redondeado. El conducto dentario inferior es el resultado de la osificación de tres procesos óseos durante la vida intrauterina, es por ello que su recorrido se divide en cuatro sectores: el sector de la rama, el sector del ángulo, el sector del cuerpo mandibular y el sector del agujero mentoneano. Según investigaciones el conducto dentario inferior se encuentra en

mayor porcentaje más cercano a la tabla ósea lingual y al margen inferior de la mandíbula. (6)

Este conducto contiene en su interior estructuras vasculares y el nervio alveolar inferior que es rama de la división mandibular del nervio trigémino. Este nervio nace en la fosa infratemporal, 4 ó 5 mm por debajo del agujero oval. Se dirige hacia abajo pasando por delante de la arteria dentaria, entre la aponeurosis interpterigoidea y el músculo pterigoideo interno que le son mediales, y el músculo pterigoideo externo y la rama ascendente de la mandíbula, que están por fuera. Acompañado por los vasos dentarios inferiores, el nervio penetra en la mandíbula a través del agujero mandibular en el conducto dentario, donde puede presentar diferentes disposiciones. El nervio dentario inferior sigue un recorrido por debajo de los ápices de los molares y premolares hasta llegar al agujero mentoneano, donde se divide en dos ramas terminales, el nervio mentoneano y el nervio incisivo. . El nervio incisivo continúa anteriormente por el interior de la mandíbula en el canal incisivo, junto a la arteria homónima. El nervio mentoneano sale al exterior por el agujero mentoneano. Antes de salir puede mostrar un bucle o incurvación anterior, mesial con respecto al agujero mentoneano, los ramos de este nervio conducen al labio inferior y tienen como destino la piel, la membrana mucosa y capa glandulosa del labio inferior. (1, 10, 24).

Granollers, M. y col, en su estudio "Variaciones de la anatomía del nervio dentario inferior", menciona una clasificación propuesta por Yosué y col según su estudio en ortopantomografías los cuales eran: Continuos, difusos, separados del conducto mandibular y no identificado. Ellos encontraron que el más frecuente era el nervio dentario inferior separado del conducto mandibular, seguido por el difuso, el continuo y el no identificado; y que la ausencia del agujero mentoneano podía ser debida a la superposición de los dientes en dentición mixta, al patrón de trabeculación óseo, o bien, a las finas mandíbulas de los pacientes edéntulos. (10)

A consecuencia de la dirección del conducto su borde anteroinferior es cortante y falciforme, mientras que el borde posterior es romo y se confunde en suave declive con la cara externa del maxilar. Éste se sitúa cerca del borde inferior de la mandíbula en la osificación de sus dos mitades durante el primer año de vida. Después de la erupción de los dientes permanentes, el agujero se sitúa más arriba, a medio camino entre los bordes superior e inferior del hueso en los adultos. El crecimiento hacia adelante de la mandíbula cambia la dirección del agujero mentoneano. Al nacer el haz neurovascular mentoneano emerge por el agujero mentoneano dirigido hacia delante. En el adulto, este agujero está dirigido hacia atrás. (23)

Existe también el agujero mentoneano accesorio que es el que se sitúa alrededor apical o proximalmente al agujero mentoneano por el cual también transcurren fibras nerviosas del nervio mentoneano.

5.3.1 Forma y localización

El agujero mentoneano es regularmente ovalado y tiene un diámetro de 2 a 5 mm. En algunas investigaciones se ha reportado que la forma más común es la ovalada (representa el 72%). Sin embargo, otros autores han encontrado un predominio de la forma redonda. (13, 17).

Su posición más común respecto a los ápices de los dientes inferiores según investigaciones y revisiones (Swoope, Wangy y col., Philips y col., y Shankland) es debajo del segundo premolar. Amorim, M. et.al. en el año 2008 reportó en su estudio que el agujero mentoneano es localizado más comúnmente a lo largo del eje del segundo premolar. (3).

Algunos artículos también sitúan el agujero entre el primer y segundo premolar a nivel apical. (7) Esto coincide con lo reportado por Fishel, D. et.al. en 1976 (9), Manhães, L.R. et.al. en 2009 (15) y Muinelo-Lorenzo, J. et.al. en el año 2015 (17).

Alves, N. en el 2009 reportó que el agujero mentoneano fue localizado más próximo al reborde alveolar en las mandíbulas desdentadas. (2)

5.3.2 Orientación vertical y tamaño del agujero mentoneano.

En cuanto a la localización del agujero mentoneano en relación vertical, este se encuentra usualmente más coronal que el canal mandibular y algunos autores comentan que el agujero se puede encontrar usualmente a la mitad del cuerpo mandibular, entre la cresta alveolar y el borde inferior de la mandíbula. (11)

Ruge Jiménez, O. Y. et al, en 2009 realizaron un estudio en el que analizaron 50 hemimandíbulas inferiores humanas disecadas, donde midieron las distancias del foramen mandibular y del agujero mentoneano a estructuras anatómicas próximas. Encontraron que el diámetro del agujero fue de 2.82 ± 0.6 mm, con una distancia del agujero al borde inferior fue de 14.2 ± 1.59 mm y a la cresta alveolar fue de 15.97 ± 2.87 mm, ubicando en agujero en la mitad inferior de la mandíbula. (20)

En otros estudios como Gupta, S. y Soni, J. en 2012, donde usaron 120 mandíbulas disecadas de ambos sexos para estudiar la forma, tamaño y posición del agujero mentoneano mediante una pinza vernier digital. La forma circular fue observada en la mayoría de los casos, midiendo un promedio de 2.62 mm siendo similar esta medida al estudio de Ruge Jimenez, O. Y. et al. (12)

Según el estudio de Greenstein, G. y Tarnow, D. en donde realizan una revisión de artículos que investigan al agujero mentoneano y la anatomía del nervio mentoneano, se encontraron resultados variantes a los estudios anteriormente mencionados. Ellos mencionan que en uno de los estudios la anchura promedio del

agujero mentoneano fue de 3.57 mm y la altura promedio de 3.59 mm.(18), lo cual en otros estudios revisados la media del diámetro fue de 3.5 mm para los agujeros de forma circular. (11) (29).

5.3.3 Localización del agujero mentoneano de acuerdo a edad y sexo del paciente

El agujero mentoneano mentoneano cambia de posición conforme la edad de la persona, esto también es influenciado por otros factores como el sexo y la etnia de la persona (16).

Karpagam, K. y Menon, G. realizaron un estudio en 2016 que estudia los cambios producidos por la edad en la mandibular con relación a la posición del agujero mentoneano, evaluado en mandíbulas disecadas. Al momento del nacimiento el agujero estará ubicado por debajo de las bases de los dos premolares, cercano al borde inferior. En los adultos el agujero mentoneano se encuentra en la mitad del cuerpo de la mandíbula, entre los bordes superior e inferior. En el caso de las personas de mayor edad hay reabsorción de la cresta alveolar por lo tanto la altura del cuerpo de la mandíbula se reduce. En este caso el agujero y el canal mandibular estarán cercanos al borde alveolar. (16)

En el estudio de Sheikhi, M. y Karbasi Kheir, M. de 2016, estudiaron un total de 180 CBCT de pacientes Iraníes. Fueron analizados en diferentes planos y se midieron las distancias desde el borde superior del agujero mentoneano al borde inferior de la mandíbula. En sus resultados hubo una diferencia estadísticamente significativa entre generos, siendo en los hombres mayor la distancia que en las mujeres. Sin embargo, no hubo diferencia estadísticamente significativa entre el promedio de edad y la distancia desde el borde superior del agujero y el borde inferior de la mandíbula. (25)

5.4 Técnicas de Diagnóstico por Imágenes

La tecnología ha permitido un gran avance en la forma en la que se puede observar el cuerpo humano. Actualmente, los médicos tienen a su disposición más y mejores técnicas de imagen, las cuales reducen la necesidad de la cirugía explorativa y también hacen posible detectar la enfermedad de forma más anticipada.

El diagnóstico por imágenes se refiere a la tecnología que utilizan los médicos para observar el interior del cuerpo y buscar indicios acerca de un cuadro clínico. Variedad de aparatos y técnicas pueden crear imágenes de las estructuras y actividades del organismo. La tecnología que use el profesional dependerá de los síntomas del paciente y de la parte del cuerpo que debe examinarse.

Las diferentes técnicas de diagnóstico que ofrecen imágenes del aparato estomatognático, permiten la mejor visualización de piezas dentarias, de

estructuras óseas, articulares y musculares, ya sea para intervenciones de carácter estético o para detectar lesiones.

5.4.1 Radiografía periapical

Permite obtener imágenes completas de uno o más piezas dentarias y estudiarlo en su totalidad: ápice, corona, raíz, tejido óseo y espacio periodontal.

Brinda información sobre grado de calcificación de la cámara pulpar y conductos radiculares; disposición, grado de curvatura y número de conductos radiculares; lesiones periapicales presentes; grado de deterioro de la corona clínica por exposición a caries; lesiones periodontales, postoperatorio inmediato.

Existen dos técnicas para realizar este tipo de procedimiento. *La técnica de bisectriz* requiere que el operador trace imaginariamente la bisectriz del ángulo formado por el eje largo del diente y la película radiográfica. El operador debe dirigir el rayo central a través de los ápices de los dientes, para formar dos ángulos rectos con una distancia del foco a la película de 20cm aproximadamente.

La técnica de paralelismo requiere que la distancia foco-objeto sea lo más larga posible para que los rayos X incidan sobre el objeto y la película en forma perpendicular formando un ángulo recto y la película debe estar colocada paralela con el eje largo del diente.

5.4.2 Radiografía panorámica, radiografía panorámica rotacional u ortopantomografía

Es una técnica extraoral que se utiliza para examinar los maxilares y mandíbula en una sola placa. En este tipo de radiografía la película y la cabeza del tubo giran alrededor del paciente y se obtienen varias imágenes individuales, las cuales se combinan en una sola película.

También se utiliza para complementar radiografías seleccionadas. La panorámica se utiliza generalmente con los siguientes propósitos: evaluar dientes impactados; evaluar patrones de erupción, crecimiento y desarrollo; detectar enfermedades, lesiones y trastornos de los maxilares; examinar la extensión de lesiones grandes; evaluar traumatismos.

Es un excelente método de diagnóstico, simple y rápido, con baja dosis de radiación. Brinda una imagen de alta calidad diagnóstica abarcando una amplia área anatómica de estudio. Se realiza tanto en niños, como en adultos y pacientes con incapacidad de apertura oral.

5.4.3 Telerradiografía lateral de cráneo convencional y computada digital

Consiste en reemplazar la placa radiográfica tradicional por una pantalla de fósforo, la cual después de recibir la atenuación radiológica es procesada por una computadora y presentada en el monitor, para posteriormente imprimirla en película radiográfica láser.

Presenta una menor exposición a la radiación. Permite al profesional editar las imágenes adquiridas: ampliarlas, modificar contraste y brillo, efectuar mediciones, destacar alteraciones de interés, etc. Proporciona imágenes de alta calidad diagnóstica.

5.4.4 Estudios cefalométricos computarizados

Se realiza sobre la base de las telerradiografías de cráneos, por medio del cual, a través de los distintos trazados, se obtiene un importante número de medidas y datos que determinaron las relaciones dentarias y esqueléticas del paciente. Son útiles para el diagnóstico y control del tratamiento ortodóncico y/o quirúrgico. Brinda la predicción del crecimiento, evalúa las vías aéreas respiratorias superiores, y permite visualizar los objetivos del tratamiento.

5.4.5 Resonancia Magnética Nuclear (RMN)

Es una herramienta de diagnóstico imagenológico que se basa en las ondas de radiofrecuencia emitidas por los patrones de tejido examinado, luego de ser expuestos a un campo magnético. La señal que emite cada protón es capturada y procesada por avanzados programas computacionales transformándola en imágenes de alta calidad. Permite detectar con gran efectividad alteraciones internas de la Articulación Temporomandibular (ATM), disfunciones articulares, lesiones meniscales, y osteonecrosis.

5.4.6 Tomografía Axial Computarizada (TAC)

Es un examen de diagnóstico médico que utiliza rayos X con un sistema informático que permite obtener imágenes radiográficas en secciones progresivas de la zona del organismo estudiada, y si es necesario, imágenes tridimensionales de los órganos o estructuras orgánicas. (13)

Las imágenes del TAC son exactas, no son invasivas, no provocan dolor y permiten analizar las estructuras internas de las distintas partes del organismo, lo cual facilita el diagnóstico de fracturas, hemorragias internas, tumores o infecciones en los distintos órganos. Así mismo permite conocer la morfología de la médula espinal y de los discos intervertebrales, o medir la densidad ósea.

Una ventaja de la TAC es que puede obtener imágenes detalladas de tipos de tejidos, así como de los pulmones, huesos y vasos sanguíneos. El diagnóstico por

TAC proporciona imágenes en tiempo real, de esta manera permite guiar procedimientos mínimamente invasivos. (13)

5.4.7 Tomografía Computarizada de Haz Cónico

“La tomografía digital volumétrica, en inglés, *ConeBeam Computed Tomography (CBCT)* fue desarrollada a finales de los años noventa con el objetivo de obtener imágenes tridimensionales del esqueleto maxilofacial con una dosis de radiación menor que la Tomografía Computarizada, revolucionando la imagen del complejo craneofacial y ofreciendo una alternativa a la imagen convencional intraoral y panorámica, que elude la superposición y los problemas de distorsión de imágenes. La tecnología CBCT tiene potenciales ventajas en el diagnóstico y manejo clínico de las alteraciones dentales comunes en otros campos, como en endodoncia, periodoncia, cirugía oral, entre otros”. (14)

La Tomografía Convencional (TC) fue desarrollada en 1967 por G.N. Hounsfield y ha sufrido una evolución gradual, hasta 6 generaciones distintas. Las imágenes son capturadas en las pantallas del detector y están hechas de múltiples planos, hasta obtener una imagen completa, por lo que precisa mayor radiación al paciente.

“El CBCT difiere de la imagen de TC en que el volumen tridimensional de los datos es adquirido en el curso de un sólo barrido del escáner, usando una simple y directa relación entre sensor 2D y fuente de radiación que rotan sincrónicamente alrededor de la cabeza del paciente. Dependiendo del tipo de escáner utilizado, la fuente de rayos X y el detector rotan entre 180 y 360 grados alrededor de la cabeza del paciente. El haz de rayos es de forma cónica y obtiene un volumen de datos cilíndricos o esférico, descrito como Field of View (FOV). El tamaño del FOV es variable, escáneres CBCT de gran volumen son capaces de capturar el esqueleto maxilofacial completo. Algunos escáneres CBCT también permiten ajustar la altura del FOV cilíndrico para capturar solo una zona. Esto tiene la ventaja de reducir la dosis de radiación (a mayor FOV, más extensa la imagen del área anatómica representada, mayor exposición de radiación al paciente y menor resolución de las imágenes resultantes; a la inversa, un sistema limitado de FOV da una imagen de una pequeña parte de la cara, irradia menos y produce una imagen de mayor resolución). Los tiempos de adquisición con CBCT varían entre 10 y 40 segundos en función del tipo de escáner usado y de los parámetros de exposición seleccionados”. (14)

El CBCT es de un coste menor y utiliza una dosis de exposición relativamente menor, en comparación con una tomografía computarizada convencional médica.

Las imágenes 3D están constituidas por voxeles. Éste es el elemento más pequeño del volumen de la imagen radiográfica 3D y su tamaño depende de su altura,

anchura y grosor o profundidad. En TC los voxeles son anisotrópicos (no idénticos en todos los planos), la altura del voxel depende del grosor del haz de TC (grosor de corte), lo que limita la precisión de imágenes reconstruidas en determinados planos. Pero con los datos CBCT, los voxeles son isotrópicos (iguales en longitud, altura y profundidad), lo que permite unas mediciones geométricamente precisas para los datos de CBCT en cualquier plano. Los cortes tomográficos son tan gruesos como el grosor de un voxel y pueden verse en distintas formas. Una opción es ver las imágenes en los tres planos: axial, sagital y coronal en una única pantalla, permitiendo al clínico una visión tridimensional real del área de interés. Seleccionando y moviendo el cursor en la imagen se alteran simultáneamente los cortes en los planos reconstruidos permitiendo el cambio dinámico en tiempo real para ver el área de interés. La calidad de la imagen de los escáneres de CBCT es superior a la TC helicoidal para el análisis de tejidos dentales duros en la zona maxilofacial.

Una de las mayores ventajas de CBCT frente a TC es la dosis efectiva menor. Aunque las dosis efectivas de los escáneres CBCT varían en función de factores como el FOV pueden ser casi tan bajas como una panorámica y considerablemente menores que un escáner TC. El haz está más enfocado y la radiación menos dispersa. La radiación total equivaldría a un 20% de TC y a una exposición radiográfica de una serie periapical completa.

Los escáneres de volumen limitado que son específicamente diseñados para capturar información de una zona pequeña del maxilar o mandíbula liberan una dosis efectiva menor, ya que la zona irradiada es menor. (14)

Aquellas aplicaciones que no necesiten un extremo detalle de las estructuras pero si requieran una representación de una parte significativa de la cara, como en ortodoncia o en la reconstrucción para implantes, podrían beneficiarse de un escáner CBCT de moderado a gran FOV. Las aplicaciones que precisan de la imagen de una pequeña parte del complejo orofacial son más apropiadas para un sistema CBCT de limitado FOV, por ejemplo, para el diagnóstico de alteraciones dentales. (14)

5.5 Técnica de Anestesia Mentoneana

Identificar la orientación del agujero mentoneano, que está situado entre los ápices de los premolares inferiores, la profundidad es de aproximadamente 10 mm, y para ésta técnica es necesaria una aguja corta de 25mm calibre 27 y 30. La boca del paciente tiene que estar entreabierta y la aguja debe dirigirse en sentido contrario a la dirección del conducto.

El nervio anestesiado en la técnica de anestesia mentoneana es el mentoneano la terminación nerviosa del nervio alveolar inferior. Las zonas que se logran anestésiar

es la membrana de la mucosa oral anterior al foramen mentoneano, normalmente del primer molar a la línea media y también el labio inferior.

5.6 Importancia a nivel de educación sobre este tema

En odontología, la anestesia es una práctica diaria, ya que en gran parte de los procedimientos clínicos y quirúrgicos requieren de ésta. El estudio de la morfología y morfometría del agujero mentoneano influye en una correcta técnica de anestesia mentoneana, la cual proporciona anestesia de mucosa y piel del labio y mentón, de incisivos, caninos y de los premolares. (5, 23)

El poseer conocimiento de la correcta localización del agujero mentoneano, permite que la efectividad del anestésico sea mucho mayor en el paciente, que exista menor posibilidad de aspiración positiva, y menor frustración para el clínico al momento de colocar la anestesia.

Cuando se tiene conocimiento de dichas características puede haber mayor éxito en los procedimientos a realizar en dicha área. Existen estudios sobre las características del agujero mentoneano, pero en Guatemala no existen, por lo que este estudio de tesis quiere brindar dicha información a profesionales, docentes y estudiantes de Odontología, sobre todo en el área de Cirugía y Farmacología para que pueda servir como un documento de apoyo en donde reporte la localización, forma y tamaño del agujero en los pacientes que acuden a la Facultad de Odontología de la USAC y de esta forma poder aplicar este conocimiento en la técnica de anestesia mentoneana. (5, 6, 7, 10, 19, 23, 28)

VII. OBJETIVOS

6.1 General:

- Determinar la morfología y morfometría del agujero mentoneano mediante Tomografía Computarizada ConeBeam en pacientes adultos dentados de la Facultad de Odontología de San Carlos de Guatemala en el año 2014 - 2015.

6.2 Específicos:

1. Determinar la distancia en milímetros a la que se encuentra la cortical superior del agujero mentoneano hacia el borde inferior de la mandíbula.
2. Determinar la distancia en milímetros a la que se encuentra la cortical inferior del agujero mentoneano hasta la cresta alveolar.
3. Determinar el tercio en sentido vertical en el que se encuentra el agujero mentoneano a partir de la cresta alveolar al borde inferior de la mandíbula.
4. Determinar la ubicación del agujero mentoneano respecto a los ápices de los dientes inferiores a partir del canino al primer molar.
5. Establecer el tamaño promedio en sentido vertical y horizontal, y de diámetro del agujero mentoneano.
6. Evaluar cuál es la forma del agujero mentoneano en cuanto a ovalada o circular.
7. Describir el tamaño, forma y localización del agujero mentoneano de acuerdo al sexo y edad del paciente.

VIII. VARIABLES DE ESTUDIO

Sexo

Definición Conceptual: Variable biológica y genética que divide a los seres humanos y animales en dos posibilidades: macho o hembra. Diferencia en genitales, aparato reproductor y otras diferencias corporales.

Definición Operacional: Condición de ser mujer u hombre.

Tipo de Variable: Cualitativa.

Escala de medición: Nominal.

Operacionalización de la variable: Dato que se registra en la ficha clínica del paciente.

Edad

Definición Conceptual: Tiempo que ha vivido una persona u otro ser vivo contando desde su nacimiento.

Definición Operacional: Tiempo transcurrido en conjunto de edades agrupadas en intervalos de años desde el nacimiento hasta el último momento de la toma tomográfica del paciente.

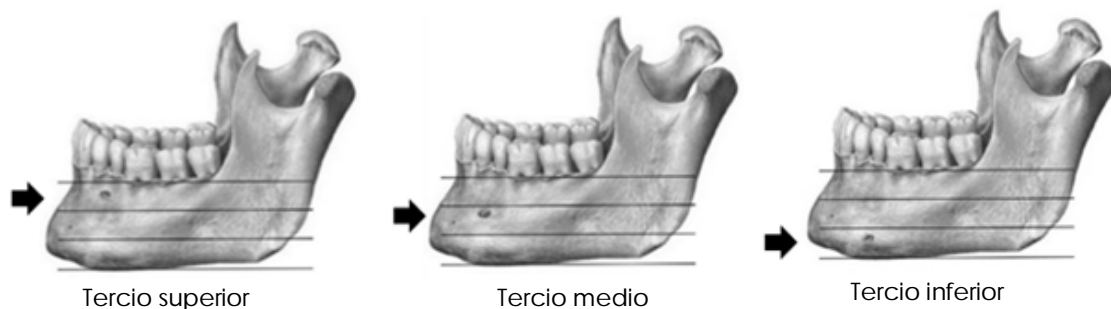
Tipo de Variable: Cuantitativa.

Escala de medición: Numérica – Discreta.

Operacionalización de la variable: Datos registrados en la ficha del paciente.

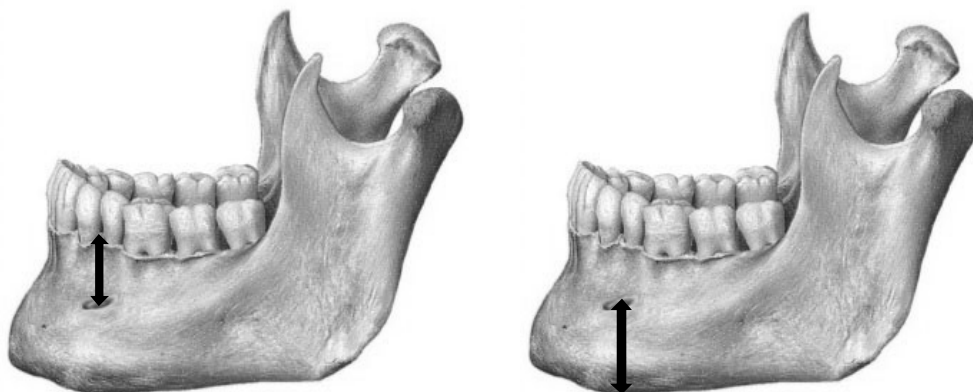
Ubicación vertical del agujero mentoneano

Definición Conceptual: Localización de acuerdo a tercios verticales del agujero mentoneano en la mandíbula.



Tomado de: Norton, N. S. (2012) Netter. Anatomía de cabeza y cuello para odontólogos: Osteología. VictorGötzens García Trad. 2 ed. España. Elsevier Masson. P. 632. Modificado por Ixcaragua, A. y Lossi, M.

Definición Operacional: Distancia en milímetros que existe entre el agujero mentoneano y el borde inferior de la mandíbula, la cresta alveolar y su posición a nivel del tercio vertical de la mandíbula.



Tomado de: Norton, N. S. (2012) Netter. Anatomía de cabeza y cuello para odontólogos: Osteología. VictorGötzens García Trad. 2 ed. España. Elsevier Masson. P. 632. Modificado por Ixcaragua, A. y Lossi, M.

Tipo de Variable: Cuantitativa.

Escala de medición: Ordinal.

Operacionalización de la variable: Longitud en milímetros que existe entre el agujero mentoneano y el borde inferior de la mandíbula, la cresta alveolar y su posición a nivel del tercio vertical de la mandíbula.

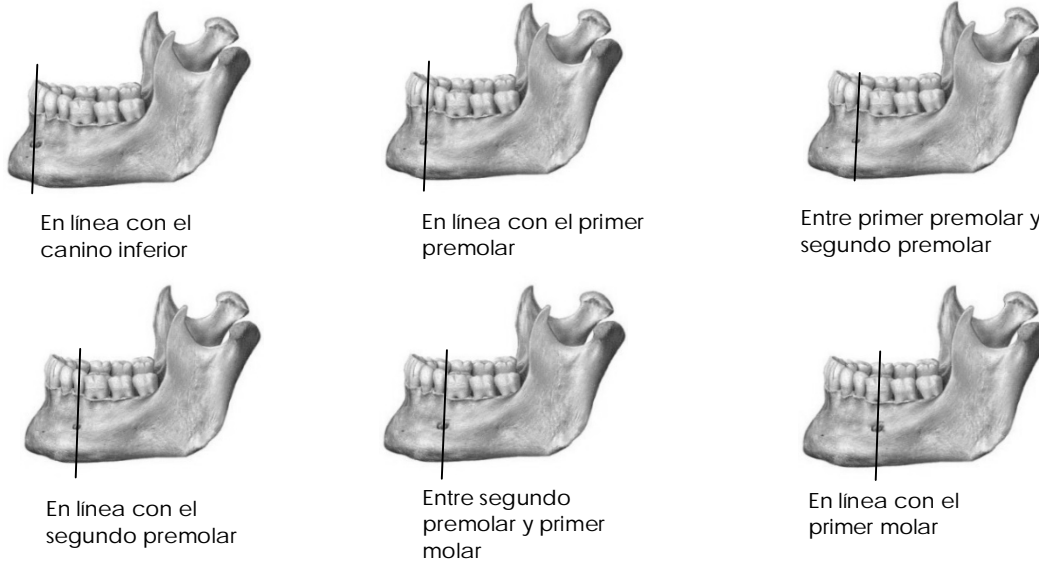
Ubicación del agujero mentoneano según dientes

Definición Conceptual: Localización respecto a los ápices de los dientes inferiores a partir del canino al primer molar.

Definición Operacional: Localización respecto a los ápices de los dientes inferiores a partir del canino al primer molar.

Tipo de Variable: Cuantitativa.

Escala de medición: Nominal



Tomado de: Norton, N. S. (2012) Netter. Anatomía de cabeza y cuello para odontólogos: Osteología. VictorGötzens García Trad. 2 ed. España. Elsevier Masson. P. 632. Modificado por Ixcaragua, A. y Lossi, M.

Operacionalización de la variable: Localización respecto a los ápices de los dientes, clasificándolo así:

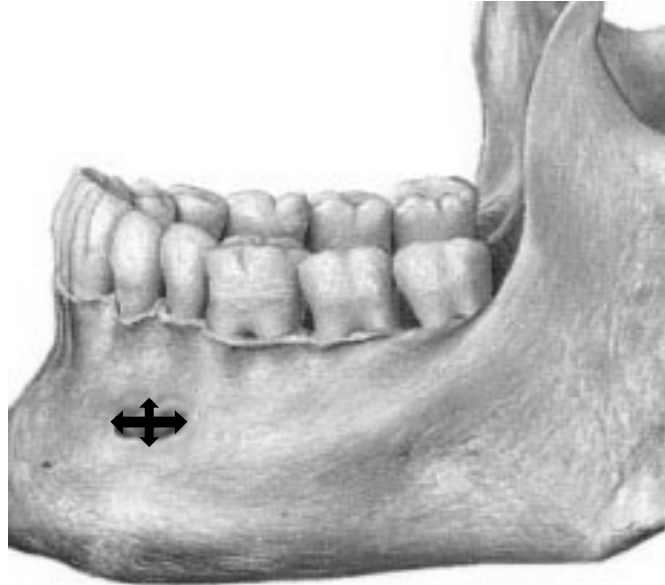
- I: En línea con el canino.
- II: En línea con el primer premolar.
- III: Entre primer premolar y segundo premolar.
- IV: En línea con el segundo premolar.
- V: Entre segundo premolar y primer molar.
- VI: En línea con el primer molar.

Tamaño

Definición Conceptual: Dimensión, medida, grosor, espesor de un objeto físico o de algo.

Definición Operacional: Dimensión en sentido vertical y horizontal, y de diámetro del agujero mentoneano.

Tipo de Variable: Cuantitativa.



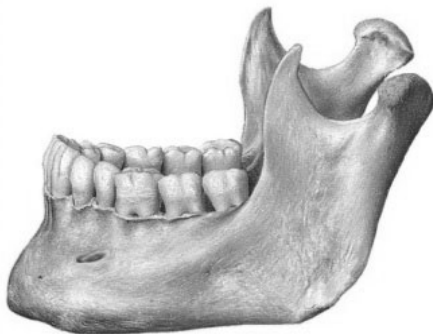
Tomado de: Norton, N. S. (2012) Netter. Anatomía de cabeza y cuello para odontólogos: Osteología. VictorGötzens García Trad. 2 ed. España. Elsevier Masson. P. 632. Modificado por Ixcaragua, A. y Lossi, M.

Escala de medición: Numérica – Continua.

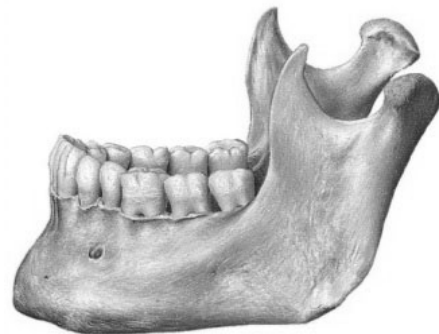
Operacionalización de la variable: Dimensión en sentido vertical y horizontal, y de diámetro en milímetros del agujero mentoneano.

Forma del agujero mentoneano

Definición Conceptual: Apariencia de la forma oval o circular del agujero mentoneano.



Agujero Oval



Agujero Circular

Tomado de: Norton, N. S. (2012) Netter. Anatomía de cabeza y cuello para odontólogos: Osteología. VictorGötzens García Trad. 2 ed. España. Elsevier Masson. P. 632. Modificado por Ixcaragua, A. y Lossi, M.

Definición Operacional: Agujero mentoneano de apariencia oval o circular.

Tipo de Variable: Cualitativa.

Escala de medición: Nominal.

Operacionalización de la variable: Determinar la forma del agujero según el tamaño promedio en sentido vertical y horizontal, y de diámetro del agujero mentoneano en milímetros.

Presencia de Agujeros Accesorios

Definición Conceptual: Presencia de forámenes mentoneanos accesorios.

Definición Operacional: Existencia de agujeros mentoneanos accesorios.

Tipo de Variable: Cuantitativa

Escala de medición: Numérica

Operacionalización de la variable: Observar el número de agujeros mentoneanos accesorios.

Orientación de agujero mentoneano de forma oval

Definición Conceptual: Posición del agujero mentoneano de forma oval con respecto a los puntos cardinales.

Definición Operacional: Orientación en sentido vertical, horizontal, inclinado hacia mesial e inclinado hacia distal.

Tipo de Variable: Cualitativa.

Escala de medición: Nominal

Operacionalización de la variable: Determinar la orientación del agujero mentoneano de forma oval en sentido vertical, horizontal, inclinado hacia mesial e inclinado hacia distal.

IX. MATERIALES Y MÉTODOS

8.1 Población

Tomografías Computarizadas ConeBeam (CBCT) de pacientes adultos de ambos sexos de 18 a 65 años conambos premolares inferiores atendidos en las clínicas de la facultad de Odontología de la Universidad de San Carlos de Guatemala del año 2015 y que cumplieran con los criterios de inclusión.

8.2 Criterios de Inclusión

CBCT de pacientes que acudieron a la Facultad de Odontología de la Universidad de San Carlos de Guatemala durante el año 2015 con fines de diagnóstico para evaluación quirúrgica, ortodoncia o implantología, con presencia clínica de premolares inferiores ya sea unilateral o bilaterales.

8.3 Criterios de Exclusión

CBCT de pacientes con patología traumática, tumoral y quística en la zona a ser evaluada; pacientes que hayan tenido o estén en tratamiento de ortodoncia o que tengan ausencia de premolares inferiores; premolares retenidos o premolares distalizados por ausencia de primeros molares inferiores.

X. PROCEDIMIENTO

- a. Administrativos: Se solicitó autorización por escrito al departamento *Implant Site Assessment-DISA-* y al Dr. Sergio García Piloña, responsable de la clínica de radiología de la facultad de Odontología de la Universidad de San Carlos de Guatemala, para obtener acceso a las Tomografías Computarizadas ConeBeam (CBCT) de pacientes adultos dentados y se solicitó el consentimiento para tener acceso a los registros tomográficos.
- b. Revisión y selección de las imágenes de interés (tomografías): se tomaron en cuenta todas las tomografías del año 2015, y se estudiaron únicamente las que cumplían con los criterios de inclusión. En total se tomaron en cuenta 51 tomografías.
- c. Se calibraron las investigadoras con el programa "OnDemand 3D Dental", diseñado para clínicas dentales que poseen equipo de CBCT. Éste posee funciones esenciales necesarias para ver las imágenes y así obtener una mayor precisión y mejor planificación del tratamiento a través de un diagnóstico preciso.
- d. Se midieron las variables de acuerdo a los objetivos, a través del programa "OnDemand 3D Dental".
- e. Se registraron los resultados según el instrumento diseñado para el efecto.
- f. Se revisaron, analizaron e interpretaron los resultados en las Tomografías Computarizadas ConeBeam (CBCT) de pacientes adultos dentados y se colocaron mediciones estadísticas.
- g. Se describieron estadísticas descriptivas de los hallazgos de interés.

9.1 Procesamiento de datos

- a. Se tabularon los datos y se prepararon tablas y gráficas para presentar los datos.
- b. Se analizaron los datos y se establecieron las características encontradas a través de la revisión por tomografía computarizada ConeBeam.
- c. Se realizaron las conclusiones y recomendaciones de la investigación.

9.2 Consideraciones Bioéticas

Se tomaron en cuenta los principios de bioética establecidos cuando se lleva a cabo la investigación con registros médicos y dentales. Especialmente se respetó la confidencialidad de los pacientes codificando cada expediente, de tal forma que únicamente los investigadores de este estudio de tesis conocieron los datos personales de los sujetos de investigación, durante el desarrollo de la investigación, como en las fases de publicación o divulgación de los resultados de la misma.

XI. RECURSOS

Materiales
Tomografías computarizadas ConeBeam (CBCT)
Instrumentos de recolección de datos
Papel, lapiceros, lápiz, reglas,

Humanos
Investigadores: Ana Yasmín Ixcaraguá Batz Mónica Alejandra Lossi Salazar
Asesores: Dra. Miriam Ninette Samayoa Sosa Dr. Bruno Manuel Wehncke Azurdia
Revisores: Dra. Brenda María López Leiva Dra. Mariela Orozco

COSTOS	
Recurso humano estudiante investigador	---
Recurso humano personal administrativo	---
Tomografías computarizadas ConeBeam	---
Hojas	Q10
Lapiceros	Q4
Reglas	Q4
Lápiz	Q2
Computadora	---
Impresora	---
Tinta de impresora	Q200
TOTAL	Q220

CRONOGRAMA				
	Marzo 2015	Julio 2015 – Octubre 2016	Noviembre 2016	Febrero 2017
Presentación del tema	X			
Protocolo		X		
Trabajo de campo			X	
Informe final				X

XII. PRESENTACIÓN DE RESULTADOS

La población de estudio para esta investigación estuvo conformada por un total de 51 Tomografías Computarizadas Cone Beam (CBCT) de pacientes adultos dentados entre 18 a 65 años con ambos premolares inferiores atendidos en las clínicas de la Facultad de Odontología de la Universidad de San Carlos de Guatemala durante el año 2015.

En dichas CBCT se estudiaron 90 agujeros mentoneanos, de los cuales 44 fueron de lado derecho y 46 del lado izquierdo. No se obtuvo la misma cantidad de agujeros en ambos lados ya que de las 51 Tomografías Computarizadas Cone Beam que fueron evaluadas, en algunos casos los agujeros mentoneanos no cumplieron con los criterios de inclusión.

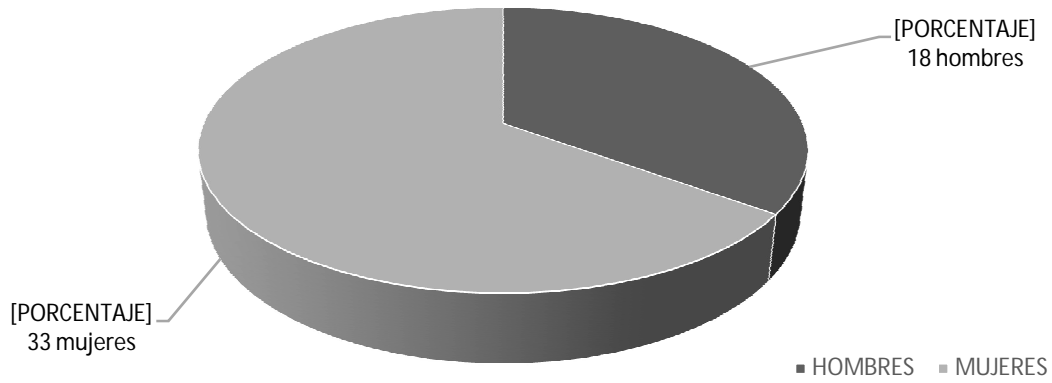
Del total de Tomografías Computarizadas Cone Beam (CBCT) evaluadas, 18 (35%) corresponden a pacientes del sexo masculino y 33 (65%) al sexo femenino. Lo cual indica que más de la mitad de la población estudiada fueron mujeres.

Cuadro No.1 Distribución de la población por sexo de pacientes adultos dentados evaluados en CBCT entre 18 a 65 años atendidos en las clínicas de la Facultad de Odontología USAC. Año 2015.

Sexo	No. de CBCT de pacientes	Porcentaje
Hombres	18	35%
Mujeres	33	65%
Total	51	100%

Fuente: Elaboración propia con datos recolectados en el trabajo de campo de la investigación.

Gráfica No.1 Distribución de la población por sexo de pacientes adultos dentados evaluados en CBCT entre 18 a 65 años atendidos en las clínicas de la Facultad de Odontología USAC. Año 2015.



Fuente: Elaboración propia con datos recolectados en el trabajo de campo de la investigación.

Los pacientes estudiados estaban entre las edades de 18 a 65 años. De los 51 pacientes estudiados el promedio de edad fue de 39 años.

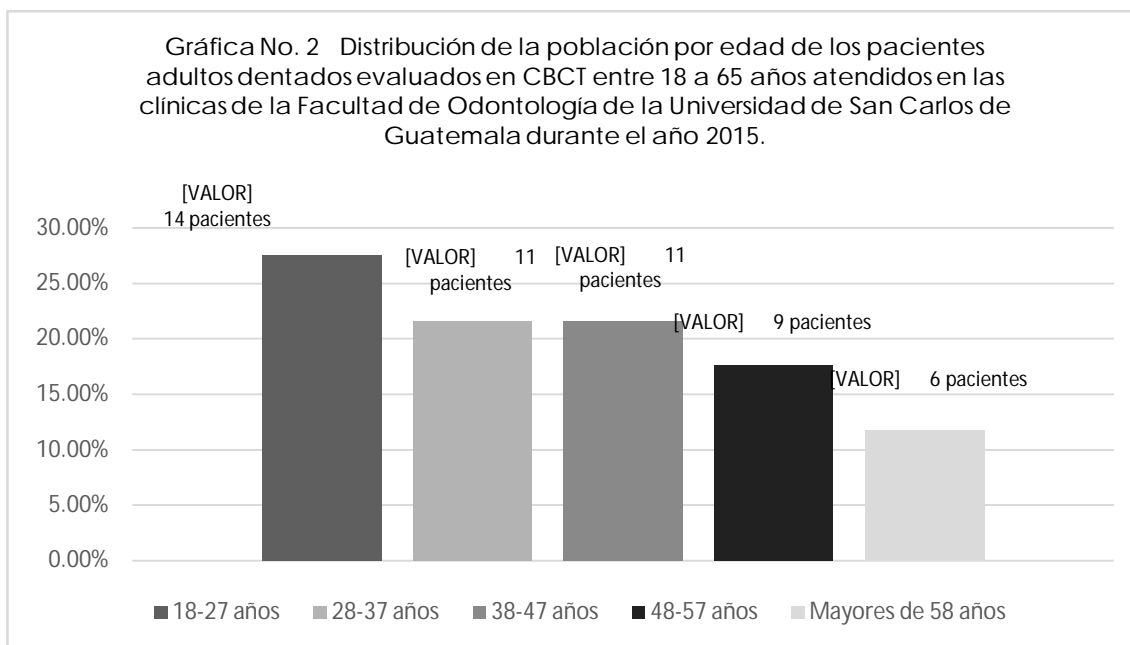
Se encontró que entre las edades de 18 a 27 años hubo 14 personas (27.45%), entre 28 y 37 años, 11 personas (21.57%); entre 38 a 47 años, 11 personas (21.57%); entre 48 a 57 años, 9 personas (17.65%); y mayores a 58 años, 6 personas (11.76%).

Con estos resultados se muestra que la mayoría de la población estudiada es menor a los 47 años de edad.

Cuadro No. 2 Distribución de la población por edad de los pacientes adultos dentados evaluados en CBCT entre 18 a 65 años atendidos en las clínicas de la Facultad de Odontología USAC. Año 2015.

Edad	No. de pacientes	Porcentaje
18-27 años	14	27.45%
28-37 años	11	21.57%
38-47 años	11	21.57%
48-57 años	9	17.65%
mayores de 58 años	6	11.76%
Total	51	100%

Fuente: Elaboración propia con datos recolectados en el trabajo de campo de la investigación.



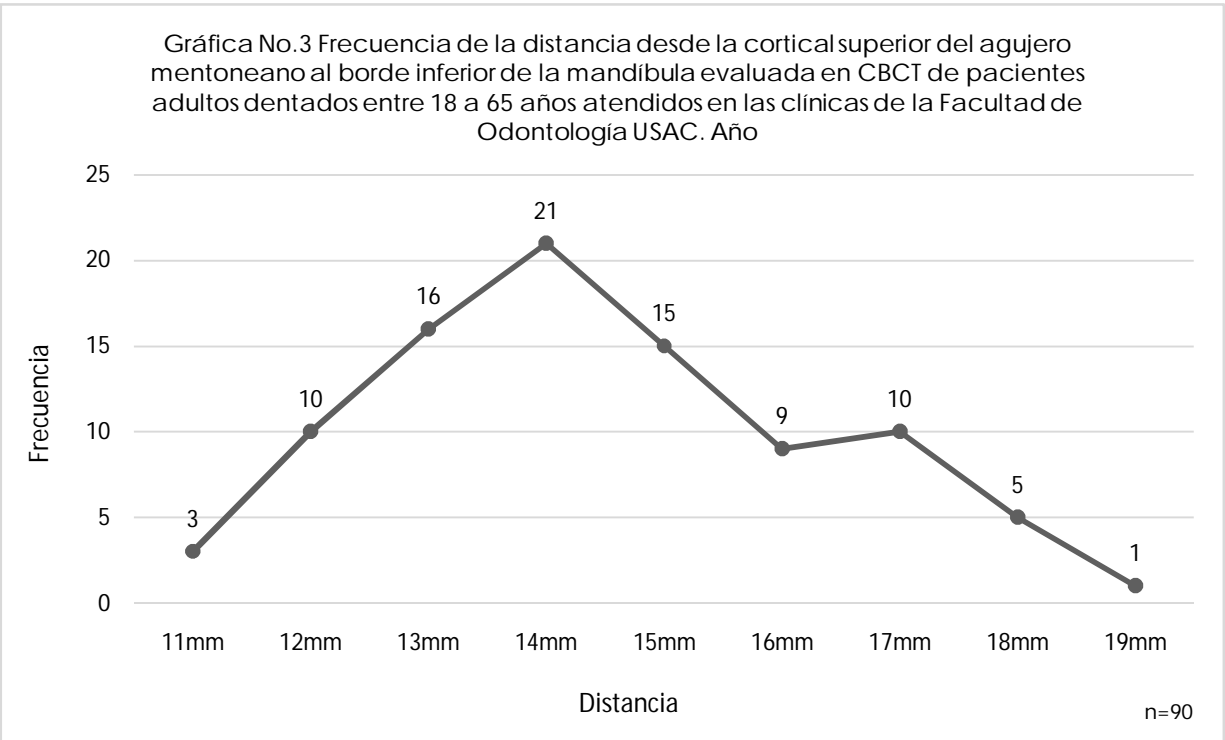
Fuente: Elaboración propia con datos recolectados en el trabajo de campo de la investigación.

En los 90 agujeros mentoneanos evaluados, se encontró que la distancia mínima en milímetros desde la cortical superior al borde inferior de la mandíbula fue de 11.17mm y la máxima de 19.03mm. La distancia media fue de 14.93mm, la moda fue de 15.44mm, la mediana fue 14.72mm y la desviación estándar de 1.82mm. Y se distribuyeron de la siguiente forma:

Cuadro No.3 Frecuencia de la distancia desde la cortical superior del agujero mentoneano al borde inferior de la mandíbula evaluada en CBCT de pacientes adultos dentados entre 18 a 65 años atendidos en las clínicas de la Facultad de Odontología USAC. Año 2015.

Distancia en mm	Frecuencia n = 90
11.0 - 11.99	3
12.0 - 12.99	10
13.0 - 13.99	16
14.0 - 14.99	21
15.0 - 15.99	15
16.0 - 16.99	9
17.0 - 17.99	10
18.0 - 18.99	5
19.0 - 19.99	1
Total	90

Fuente: Elaboración propia con datos recolectados en el trabajo de campo de la investigación.



Fuente: Elaboración propia con datos recolectados en el trabajo de campo de la investigación.

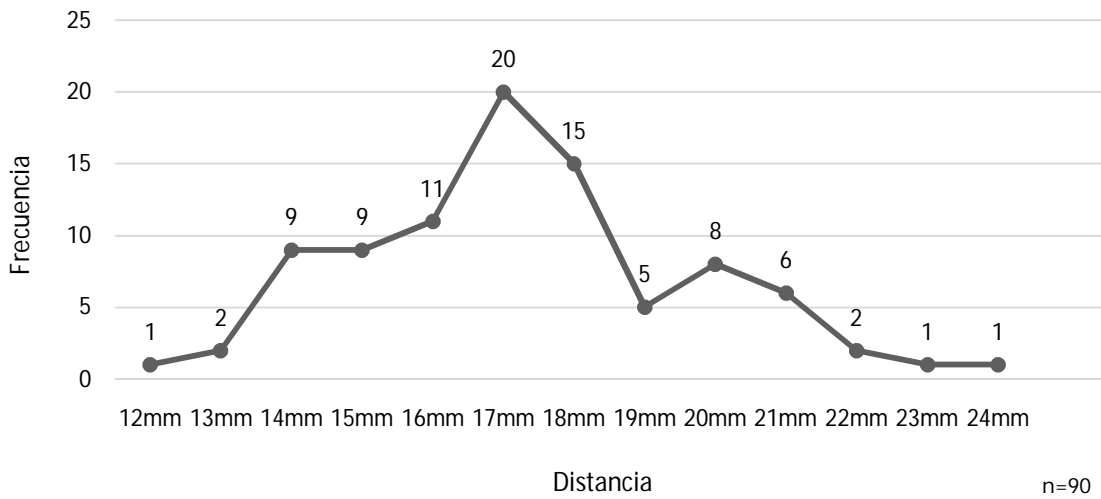
En los 90 agujeros mentoneanos evaluados, se encontró que la distancia mínima en milímetros desde la cortical inferior a la cresta alveolar fue 12.72mm y la máxima de 24.93mm. La distancia media fue de 17.79mm, la moda fue de 16.38mm, la mediana fue 17.58mm y la desviación estándar de 2.40mm. Y se distribuyeron de la siguiente forma:

Cuadro No.4 Frecuencia de la distancia desde la cortical inferior del agujero mentoneano a la cresta alveolar evaluada en CBCT de pacientes adultos dentados entre 18 a 65 años atendidos en las clínicas de la Facultad de Odontología USAC. Año 2015.

Distancia en mm	Frecuencia n=90
12.0 – 12.99	1
13.0 – 13.99	2
14.0 – 14.99	9
15.0 – 15.99	9
16.0 – 16.99	11
17.0 – 17.99	20
18.0 – 18.99	15
19.0 – 19.99	5
20.0 – 20.99	8
21.0 – 21.99	6
22.0 – 22.99	2
23.0 – 23.99	1
24.0 – 24.99	1
Total	90

Fuente: Elaboración propia con datos recolectados en el trabajo de campo de la investigación.

Gráfica No.4 Frecuencia de la distancia desde la cortical inferior del agujero mentoneano a la cresta alveolar evaluada en CBCT de pacientes adultos dentados entre 18 a 65 años atendidos en las clínicas de la Facultad de Odontología USAC. Año 2015.



Fuente: Elaboración propia con datos recolectados en el trabajo de campo de la investigación.

Con respecto a la ubicación de los 90 agujeros mentoneanos evaluados por tercios en sentido vertical a partir de la cresta alveolar al borde inferior de la mandíbula, se encontró que 89 se ubicaron en el tercio medio (98.88%), solamente un agujero se encontraba en el tercio inferior (1.11%), y ninguno en el tercio superior.

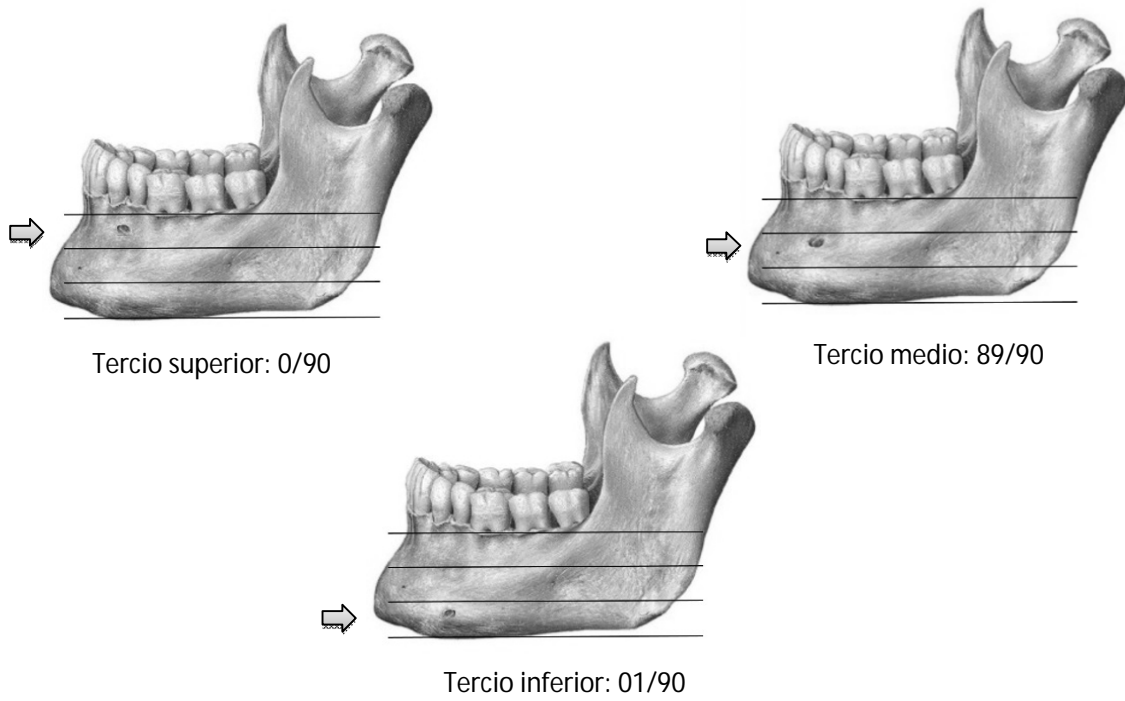
Con estos resultados podemos ver que la mayoría de los agujeros mentoneanos evaluados se encontró en el tercio medio de la mandíbula en sentido vertical.

Cuadro No. 5 Distribución del agujero mentoneano según tercio vertical a partir de la cresta alveolar al borde inferior de la mandíbula evaluado en CBCT de pacientes adultos dentados entre 18 a 65 años atendidos en las clínicas de la Facultad de Odontología USAC. Año 2015.

Distribución del agujero mentoneano	No. de agujeros
Tercio superior	0
Tercio medio	89
Tercio inferior	1
Total	90

Fuente: Elaboración propia con datos recolectados en el trabajo de campo de la investigación.

Figura No.1 Distribución del agujero mentoneano según tercio vertical a partir de la cresta alveolar al borde inferior de la mandíbula evaluado en CBCT de pacientes adultos dentados entre 18 a 65 años atendidos en las clínicas de la Facultad de Odontología USAC. Año 2015.



Tomado de: Norton, N. S. (2012) Netter. Anatomía de cabeza y cuello para odontólogos: Osteología. VictorGötzens García Trad. 2 ed. España. Elsevier Masson. P. 632. Modificado por Ixcaragua, A. y Lossi, M.

De los 90 agujeros estudiados, según su ubicación respecto a los ápices de los dientes inferiores a partir del canino al primer molar, 5 agujeros mentoneanos se encontraron en línea con el primer premolar (5.55%), 41 agujeros estaban entre el primer y segundo premolar (45.55%), 44 agujeros estaban en línea con el segundo premolar (48.88%). No se encontró ningún agujero mentoneano en la mandíbula, entre segundo premolar y primer molar, ni en línea con el primer molar. Ningún caso se encontró en línea con el canino, entre segundo premolar y primer molar, y en línea con el primer molar.

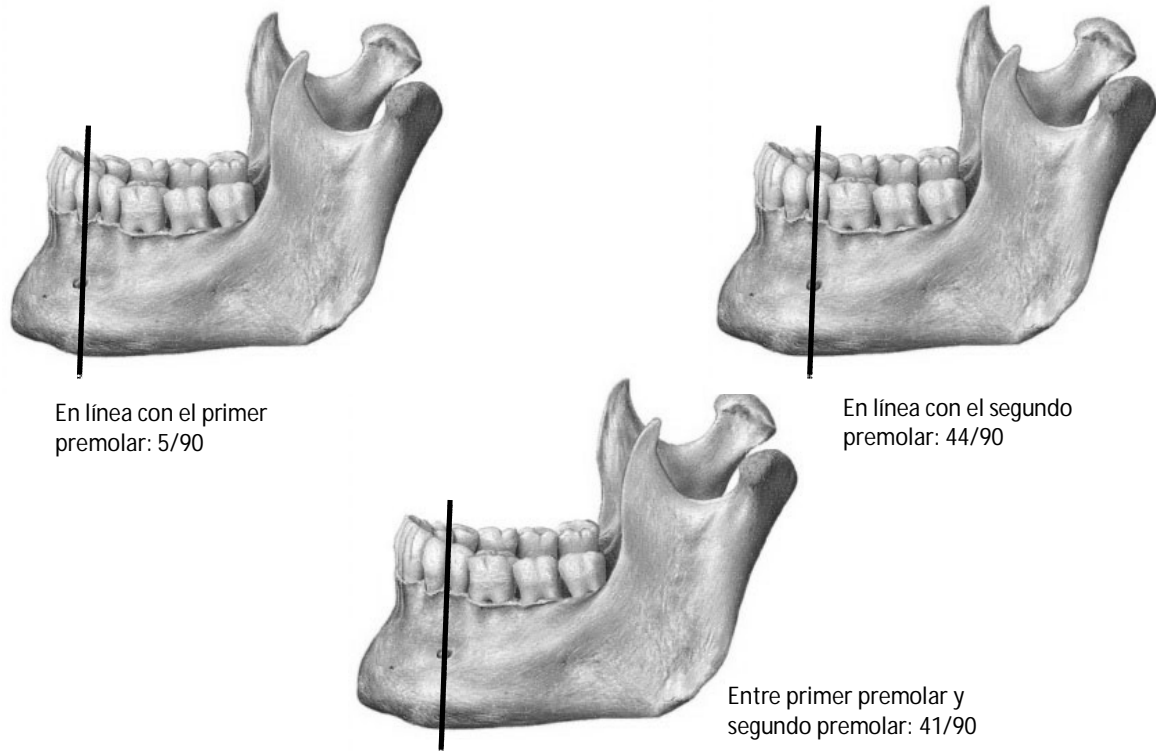
Según estos resultados, la mayoría de agujeros mentoneanos por su ubicación respecto a los dientes inferiores, se encontraron en línea con el segundo premolar inferior.

Cuadro No.6 Distribución de la ubicación del agujero mentoneano respecto a los ápices de los dientes inferiores a partir del canino al primer molar evaluado en CBCT de pacientes adultos dentados entre 18 a 65 años atendidos en las clínicas de la Facultad de Odontología USAC. Año 2015.

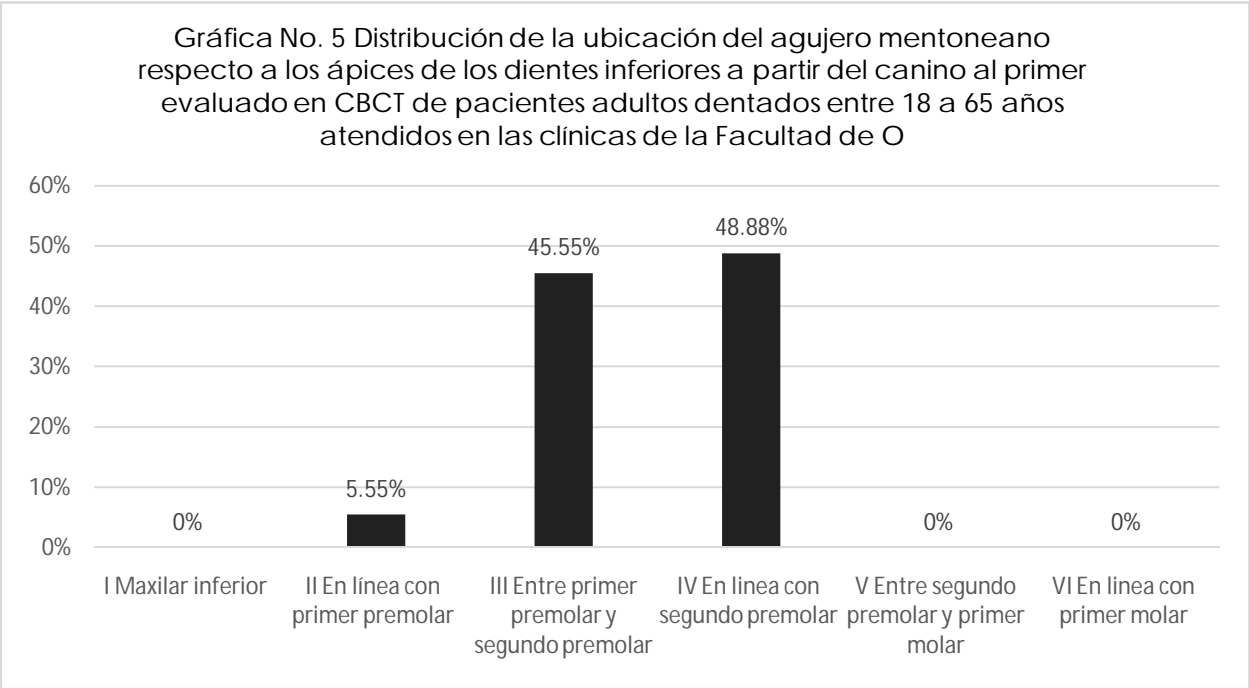
Clasificación	Descripción	No. de agujeros	Porcentaje
I	En línea con el canino	0	0
II	En línea con primer premolar	5	5.55%
III	Entre primer premolar y segundo premolar	41	45.55%
IV	En línea con segundo premolar	44	48.88%
V	Entre segundo premolar y primer molar	0	0
VI	En línea con el primer molar	0	0
	Total	90	100%

Fuente: Elaboración propia con ficha de recolección de datos. Clasificación propuesta por investigadores.

Figura No. 2 Distribución de la ubicación del agujero mentoneano respecto a los ápices de los dientes inferiores a partir del canino al primer molar evaluado en CBCT de pacientes adultos dentados entre 18 a 65 años atendidos en las clínicas de la Facultad de Odontología USAC. Año 2015.



Tomado de: Norton, N. S. (2012) Netter. Anatomía de cabeza y cuello para odontólogos: Osteología. VictorGötzens García Trad. 2 ed. España. Elsevier Masson. P. 632. Modificado por Ixcaragua, A. y Lossi, M.



Fuente: Elaboración propia con datos recolectados en el trabajo de campo de la investigación.

Con respecto al tamaño del agujero mentoneano se encontró que la altura varió de un mínimo de 1.19mm a un máximo de 6.54mm, con una media aritmética de 2.52mm, una moda de 2.38 mm y una mediana de 2.38 mm. La anchura varió de un mínimo de 1.79mm a un máximo de 7.64mm, con una media aritmética de 3.33mm, una moda de 2.58 mm y una mediana de 2.98 mm para 80 de los 90 agujeros mentonenaos evaluados. En ese sentido se obtuvo como resultado agujeros ovalados en dirección horizontal.

Así mismo, los 10 agujeros restantes tuvieron forma circular ya que el valor mínimo fue de 1.4mm, el máximo de 3.17mm con una media aritmética de 2.53mm, una moda de 2.58 mm y una mediana de 2.58 mm.

Cuadro No. 7 Distribución del tamaño y del agujero oval de acuerdo al sexo evaluados en CBCT de pacientes adultos dentados entre 18 a 65 años atendidos en las clínicas de la Facultad de Odontología USAC. Año 2015.

Distancia en mm	Distribución	
	Altura	Anchura
1.19 - 1.99	19	7
2.00 - 2.99	46	34
3.00 - 3.99	11	22
4.00 - 4.99	2	10
5.00 - 5.99	1	3
= > 6.00	1	4

Fuente: Elaboración propia con datos recolectados en el trabajo de campo de la investigación.

Cuadro No. 8 Distribución del tamaño y agujero circular de acuerdo al sexo evaluados en CBCT de pacientes adultos dentados entre 18 a 65 años atendidos en las clínicas de la Facultad de Odontología USAC. Año 2015.

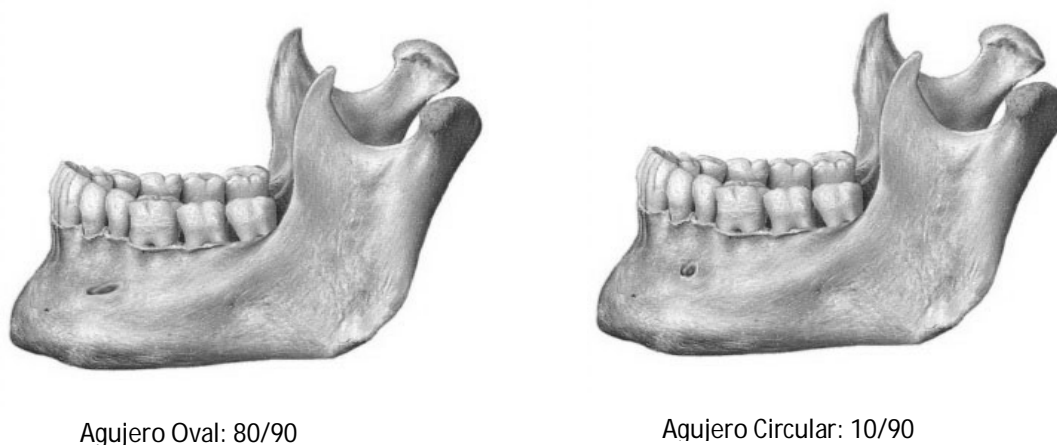
Diámetro en mm	Hombres
1.00 - 1.99	1
2.00 - 2.99	8
3.00 - 3.99	1

Fuente: Elaboración propia con datos recolectados en el trabajo de campo de la investigación.

Según la forma del agujero mentoneano se clasificaron en ovales y circulares. De los 90 agujeros estudiados, 80 fueron ovales (88.88%) y 10 fueron circulares (11.11%).

En su mayoría los agujeros mentoneanos evaluados fueron ovales.

Figura No. 3 Distribución de la forma del agujero mentoneano en cuanto a ovalada o circular evaluada en CBCT de pacientes adultos dentados entre 18 a 65 años atendidos en las clínicas de la Facultad de Odontología USAC. Año 2015.



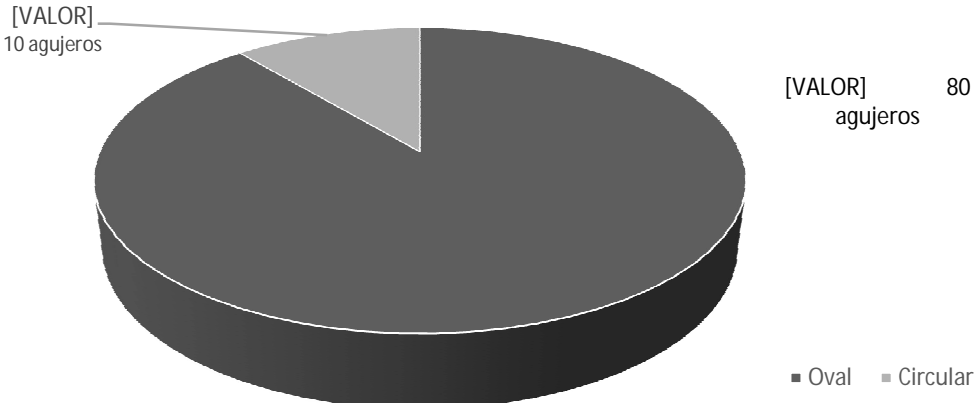
Tomado de: Norton, N. S. (2012) Netter. Anatomía de cabeza y cuello para odontólogos: Osteología. VictorGötzens García Trad. 2 ed. España. Elsevier Masson. P. 632. Modificado por Ixcaragua, A. y Lossi, M.

Cuadro No.9 Distribución de la forma del agujero mentoneano en cuanto a ovalada o circular evaluada en CBCT de pacientes adultos dentados entre 18 a 65 años atendidos en las clínicas de la Facultad de Odontología de la USAC. Año 2015.

Forma	No. de agujeros	Porcentaje
Oval	80	88.88%
Circular	10	11.11%
Total	90	100%

Fuente: Elaboración propia con datos recolectados en el trabajo de campo de la investigación.

Gráfica No.6 Distribución de la forma del agujero mentoneano en cuanto a ovalada o circular evaluada en CBCT de pacientes adultos dentados entre 18 a 65 años atendidos en las clínicas de la Facultad de Odontología USAC. Año 2015.



Fuente: Elaboración propia con datos recolectados en el trabajo de campo de la investigación.

De los 90 agujeros mentoneanos evaluados la forma oval fue la más encontrada, 49 en mujeres y 31 en hombres. Se encontraron 7 agujeros mentoneanos con forma circular en mujeres, y en los hombres fueron 3.

Cuadro No. 10 Distribución del tamaño y la forma del agujero mentoneano de acuerdo al sexo evaluados en CBCT de pacientes adultos dentados entre 18 a 65 años atendidos en las clínicas de la Facultad de Odontología USAC. Año 2015.

Valores	Hombres (18/51)			Mujeres (33/51)		
	Forma oval (31/90)		Forma circular (3/90)	Forma oval (49/90)		Forma circular (7/90)
	Altura	Anchura		Altura	Anchura	
Valor mínimo	1.19mm	1.79mm	1.40mm	1.30mm	1.79mm	2.19mm
Valor máximo	4.43mm	6.97mm	3.17mm	6.54mm	7.64mm	2.97mm
Media aritmética	2.42mm	3.24mm	2.45mm	2.58mm	3.40mm	2.58mm

Fuente: Elaboración propia con datos recolectados en el trabajo de campo de la investigación.

Según su ubicación respecto a los ápices de los dientes inferiores a partir del canino al primer molar, en las mujeres se encontraron 5 agujeros mentoneanos en línea con el primer premolar, 28 agujeros estaban entre el primer y segundo premolar en las mujeres y 13 en los hombres, 26 agujeros se encontraron en línea con el segundo premolar en las mujeres y 18 en los hombres.

Con respecto a la localización de los 90 agujeros mentoneanos evaluados por tercios en sentido vertical a partir de la cresta alveolar al borde inferior de la mandíbula según el sexo del paciente, en el tercio medio de las mujeres se encontraron 58 agujeros y en los hombres fueron 31. El único agujero encontrado en el tercio inferior fue en las mujeres.

Cuadro No. 11 Localización del agujero mentoneano de acuerdo al sexo evaluada en CBCT de pacientes adultos dentados entre 18 a 65 años atendidos en las clínicas de la Facultad de Odontología USAC. Año 2015.

Localización		Sexo	
		Femenino	Masculino
Según su ubicación respecto a los ápices de los dientes inferiores a partir del canino al primer molar	II en línea con primer premolar (5/90)	5	0
	III Entre primer premolar y segundo premolar (41/90)	28	13
	IV En línea con segundo premolar (44/90)	26	18
Según tercio vertical a partir de la cresta alveolar al borde inferior de la mandíbula	Tercio medio (89/90)	58	31
	Tercio inferior (1/90)	1	0

Fuente: Elaboración propia con datos recolectados en el trabajo de campo de la investigación.

De los 80 agujeros mentoneanos con forma oval evaluados, la mayor cantidad de agujeros (24) se encontró entre las edades de 18 a 27 años, 15 entre 28 y 37 años, 17 entre 38 a 47 años, 16 entre 48 a 57 años, y 8 en los pacientes mayores de 58 años.

Se encontró 2 agujeros mentoneanos de pacientes entre las edades de 18 a 27 años, 3 entre 28-37 años, 2 entre 38-47 , 3 en los pacientes mayores de 58 años y ninguno entre 48 y 57 años.

Cuadro No. 12 Distribución en milímetros del tamaño y forma del agujero mentoneano de acuerdo a la edad del paciente evaluados en CBCT de pacientes adultos dentados entre 18 a 65 años atendidos en las clínicas de la Facultad de Odontología USAC. Año 2015.

	Valores en mm		Grupos por edad				
			18-27 (24/90)	28-37 (15/90)	38-47 (17/90)	48-57 (16/90)	Mayores de 58 (8/90)
Forma oval (80/90)	Altura	Valor mínimo	1.95	1.19	1.3	1.33	1.4
		Valor máximo	3.82	5.15	4.43	6.54	2.77
		Media aritmética	2.6	2.78	2.39	2.63	1.91
	Anchura	Valor mínimo	1.98	1.98	1.79	2.38	1.79
		Valor máximo	6.02	6.15	6.97	7.64	3.9
		Media aritmética	3.2	3.38	3.18	3.87	2.92
Circular (10/90)	Valores		18-27 (2/90)	28-37 (3/90)	38-47 (2/90)	48-57 (0/90)	Mayores de 58 (3/90)
	Diámetro	Valor mínimo	2.77	2.19	2.58	--	1.4
		Valor máximo	2.97	3.17	2.77	--	2.58
		Media aritmética	2.87	2.65	2.68	--	2.12

Fuente: Elaboración propia con datos recolectados en el trabajo de campo de la investigación.

Según su ubicación respecto a los ápices de los dientes inferiores a partir del canino al primer molar, los agujeros mentoneanos se encontraron con mayor frecuencia entre 18 a 27 años: 12 en línea con primer premolar, 12 entre primer premolar y segundo premolar y 2 en línea con segundo premolar.

Con respecto a la localización de los 90 agujeros mentoneanos evaluados por tercios en sentido vertical a partir de la cresta alveolar al borde inferior de la mandibula, la mayor cantidad de agujeros (26) se encontró entre 18 a 27 años. El único agujero en el tercio inferior se encontró entre 48 a 57 años.

Cuadro No. 13 Localización del agujero mentoneano de acuerdo a la edad del paciente evaluada en CBCT de pacientes adultos dentados entre 18 a 65 años atendidos en las clínicas de la Facultad de Odontología USAC. Año 2015.

Localización		Grupos por edad				
		18-27	28-37	38-47	48-57	Mayores de 58
Según su ubicación respecto a los ápices de los dientes inferiores a partir del canino al primer molar	II en línea con primer premolar (5/90)	2	1	0	1	1
	III Entre primer premolar y segundo premolar (41/90)	12	11	9	5	4
	IV En línea con segundo premolar (44/90)	12	6	10	10	6
Según tercio vertical a partir de la cresta alveolar al borde inferior de la mandibula	Tercio medio (89/90)	26	18	19	15	11
	Tercio inferior (1/90)	0	0	0	1	0

Fuente: Elaboración propia con datos recolectados en el trabajo de campo de la investigación.

XIII. DISCUSIÓN DE RESULTADOS

Al analizar los resultados de este estudio, la distancia media entre la cortical superior del agujero mentoneano y el borde inferior de la mandíbula fue de 14.93 mm, comparando con el estudio de *Lorenzo, J. et al.* donde la distancia media entre el agujero mentoneano al borde inferior fue de 13.55 mm y según *Nejua et. al.*, esta distancia media fue entre 14-15 mm. No existe gran diferencia entre los estudios comparados.

La distancia media entre la cortical inferior del agujero mentoneano y la cresta alveolar de la mandíbula fue de 17.79 mm, lo cual no coincide con lo reportado por *Lorenzo, J. et al.* donde la distancia media entre el agujero mentoneano a la cresta alveolar fue de 11.42 mm y según *Nejua et. al.* la distancia media fue de 12 mm. Esta discrepancia es debida posiblemente a los puntos de referencia tomados en este estudio y los otros comparados. Ya que en este estudio se midió la distancia entre la cortical inferior del agujero mentoneano a la cresta alveolar y en los otros se midió la distancia entre la cortical superior del agujero mentoneano a la cresta alveolar.

Según los resultados, la distancia de la cortical inferior del agujero mentoneano a la cresta alveolar es mayor que la distancia de la cortical superior del agujero mentoneano al borde inferior de la mandíbula, aún así el agujero mentoneano en su mayoría (98.88%) se encontró en el tercio medio del cuerpo de la mandíbula. Coincidiendo con lo reportado por *Greenstein, G. y Tarnow, D.* donde el agujero se puede encontrar usualmente a la mitad del cuerpo mandibular, entre la cresta alveolar y el borde inferior de la mandíbula. (11)

Según la ubicación del agujero mentoneano respecto a los ápices de los dientes inferiores a partir del canino al primer molar, la mayoría de agujeros mentoneanos (48.88%) en este estudio se encontraron en línea con el ápice del segundo premolar inferior. Esto coincide con lo reportado por *Amorim, M. et al.* en el año 2008, donde la posición más común del agujero mentoneano es a lo largo del eje del segundo premolar. (3)

En este estudio el ancho medio del agujero mentoneano fue de 3.33 mm y la altura media fue de 2.52 mm. Comparando estos resultados con el estudio de *Greenstein, G & Tarnow, D.* donde reportan el tamaño del agujero mentoneano ovalado (más común en la población estudiada), siendo su anchura media de 3.59 mm y la altura media de 3.47 mm. (11) Se puede observar un valor similar entre estos dos estudios para el ancho medio, pero la altura media tiene mayor discrepancia.

El diámetro medio en este estudio del agujero mentoneano circular fue de 2.54 mm, siendo esta medida mucho menor al estudio de Lorenzo, J. et al. reportando el diámetro del agujero circular de 4.44 mm.

La forma ovalada de los agujeros mentoneanos evaluados fue la más común (88.88%) durante este estudio coincidiendo con lo reportado en el año 2007 por Al-Khateeb, T.; Al-Hadi Hamasha, A. y Ababneh. K.T. que la forma más común del agujero es la ovalada (representando el 72%). (4).

De acuerdo a la forma oval, el tercio medio de la mandíbula, y la ubicación en línea con el ápice del segundo premolar inferior, el agujero mentoneano se encontró con mayor frecuencia en mujeres.

Según la forma oval, el tercio medio de la mandíbula, y la ubicación en línea con el ápice del segundo premolar inferior, el agujero mentoneano se encontró con mayor frecuencia en pacientes adultos dentados entre 18 a 27 años.

El tamaño del agujero ovalado en hombres tuvo una anchura media de 3.24 mm en comparación con mujeres fue de 3.40 mm, la altura media en hombres fue de 2.42 mm y de mujeres fue de 2.58 mm. En el agujero circular el diámetro promedio fue de 2.45 mm y en las mujeres de 2.58 mm, habiendo una mínima diferencia entre ellos. Con estos resultados se puede observar que las mujeres reportaron mayores distancias tanto de altura, anchura y diámetro por lo que en ellas el agujero mentoneano es mayor en tamaño que en los hombres.

El agujero oval presentó diversos valores según grupos de edades a las que se clasificó la población. La anchura media mayor estuvo en el grupo de edades entre 48-57 años siendo de 3.87 mm, y la altura media mayor estuvo en el grupo entre 28-37 años, siendo de 2.78 mm. Estas medidas tuvieron una variación mínima según los demás grupos de edades. El diámetro del agujero circular tuvo el valor mayor en el grupo entre 18-27 años, siendo el grupo más joven el que tenía el agujero mentoneano más grande que los demás.

XIV. CONCLUSIONES

- La distancia media de la cortical superior del agujero mentoneano al borde inferior de la mandíbula es de 14.93 mm, estando entre el valor mínimo de 11.17 mm y el valor máximo de 19.03 mm.
- La distancia media de la cortical inferior del agujero mentoneano a la cresta alveolar de la mandíbula es de 17.79 mm, estando entre el valor mínimo de 12.72 mm y el valor máximo de 24.93 mm.
- El tercio medio del cuerpo de la mandíbula es en donde se encuentra el agujero mentoneano en un 98.88 % de los casos evaluados.
- En línea con el ápice del segundo premolar, es la ubicación del agujero mentoneano en su mayoría (48.88%) de los casos evaluados según los ápices de los dientes inferiores a partir del canino al primer molar.
- El tamaño promedio del agujero mentoneano en sentido vertical y horizontal es de 2.52 mm y 3.33 mm respectivamente y el diámetro es de 2.53 mm.
- La forma del agujero mentoneano es ovalada en su mayoría (88.88%) de los casos evaluados.
- Según el sexo, el tamaño promedio del agujero mentoneano en mujeres es de 2.58 mm de altura, 3.40 mm de ancho en agujeros ovalados y 2.45 mm de diámetro en agujeros circulares. En comparación con hombres, la altura es de 2.42 mm, el ancho es de 3.24 mm en agujeros ovalados y el diámetro de 2.45 mm en agujeros circulares.
- Según el grupo de edad, el tamaño promedio del agujero mentoneano en el grupo de 18 a 27 años es de 2.6 mm de altura, 3.2 mm de ancho y 2.82 mm de diámetro. En el grupo de 28 a 37 años, la altura es de 2.78 mm, el ancho es de 3.38 mm y el diámetro es de 2.65 mm. En el grupo de 38 a 47 años, la altura es de 2.39 mm, el ancho es de 3.18 mm y el diámetro es de 2.68 mm. En el grupo de 48 a 57 años, la altura es de 2.63 mm, el ancho es de 3.87 mm y no se encontró ningún agujero mentoneano circular en este grupo. Los mayores de 58 años tuvieron una altura de 1.91 mm, un ancho de 2.92 mm y un diámetro de 2.12 mm.
- La forma del agujero mentoneano de acuerdo al sexo y la edad es oval en su mayoría.
- Según el sexo, la localización del agujero mentoneano conforme los ápices de los dientes inferiores, en mujeres fue entre primer premolar y segundo premolar. En comparación con los hombres se encontró en línea con el ápice del segundo premolar.
- En el tercio medio del cuerpo de la mandíbula, se encuentra la mayoría de los agujeros mentoneanos evaluados, tanto en hombres como mujeres.

- Según el grupo de edad, la localización del agujero mentoneano en el grupo de 18 a 27 años, existe la misma cantidad de agujeros entre primer premolar y segundo premolar, y en línea con el ápice del segundo premolar. En el grupo de 28 a 37 años la mayoría de los agujeros mentoneanos está entre primer premolar y segundo premolar. En el resto de los grupos, la mayoría está en línea con el segundo premolar.

XV. RECOMENDACIONES

- Implementar la utilización de la tomografía computarizada Cone Beam (CBCT) en cada paciente, a nivel de centros radiológicos y clínicas privadas de odontólogos para poder realizar un mejor diagnóstico y planificación adecuada en los procedimientos quirúrgicos, colocación de implantes y técnicas anestésicas para así prevenir un daño al paquete vasculonervioso.
- Realizar estudios sobre la morfología y morfometría del agujero mentoneano por medio de CBCT en distintos centros radiológicos para compararlos con el presente estudio, y así obtener diferentes valores de la población para su comparación. Tomando en cuenta diferentes puntos anatómicos como referencia para determinar su ubicación, como la medición del borde posterior de la mandíbula al agujero mentoneano en milímetros, para conocer el parámetro de distancia entre éstos en pacientes guatemaltecos.
- Realizar estudios sobre la localización del agujero mentoneano en diferentes grupos étnicos de Guatemala, para determinar si existe alguna variación significativa entre ellos.
- Realizar más estudios sobre el agujero y nervio mentoneano en general, en la población guatemalteca ya que la bibliografía es muy escasa.
- Comparar cráneos disecados con estudios realizados sobre el análisis de la morfología y morfometría del agujero mentoneano.
- Realizar más estudios sobre los distintos agujeros faciales, al igual que se realizó en esta investigación, para tener mejor conocimiento de la región facial.
- Realizar cursos y actividades de actualización dirigido a los odontólogos para obtener mayor conocimiento de los distintos programas con los que se pueden analizar e interpretar las imágenes de CBCT.

Presentar con sello y firma original.

XVI. CONSULTAS BIBLIOGRÁFICAS

1. Al Jaser, N. M. and Nwoku, A. L. (1998). **Radiographic Study of the mental foramen in a selected Saudi Population.**(en línea). Arabia Saudita: Consultado el 24 de mar. 2015. Dentomaxillofacial Radio. 27: 341-343. Disponible en:
<http://www.birpublications.org/doi/pdf/10.1038/sj/dmfr/4600388>
2. Alves, N. (2009). **Estudio de la localización del foramen mentoniano en mandíbulas maceradas con diferentes grados de edentulismo.** Int. J. Odontostomat. 3(1): 41-45.
3. Amorim, M. et.al. (2008). **The mental foramen in dentate and edentulous Brazilian's mandible.** Int. J. Morphol. 26(4): 981-987.
4. Al-Khateeb, T.; Al-HadiHamasha, A. and Ababneh. K.T. (2007) **Position of the mental foramen in a northern regional Jordanian population.** Surg Rad Anat. (29): 231-7.
5. Beltran, J. A. et al. (2007). **Disposición del conducto dentario inferior en el cuerpo mandibular. Estudio Anatómico y Tomográfico.** (en línea). Caracas, Venezuela: Consultado el 24 de mar. 2015. Acta Odontológica Ven. 45 (3). Disponible en:
http://www.scielo.org.ve/scielo.php?pid=S000163652007000300018&script=sci_arttext
6. Cabanillas, J. y Quea, E. (2014). **Estudio morfológico y morfométrico del agujero mentoneano mediante evaluación por tomografía computarizada ConeBeam en pacientes adultos dentados.**(en línea). Lima, Perú: Consultado el 24 de mar. 2015. Odontoestomatología. 16(24). Disponible en:
http://www.scielo.edu.uy/scielo.php?pid=S168893392014000200002&script=sci_arttext.
7. Chia-Hui, J., et. al. (2013). **A retrospective comparison of the location and diameter of the inferior alveolar canal at the mental foramen and length of the anterior loop between American and Taiwanese cohorts using CBCT.**(en línea). s.l.: Consultado el 23 de mar. 2015. Springer.SurgRadiol Anat. 35(1):11-17. Disponible en:
<http://link.springer.com/article/10.1007%2Fs00276-012-0986-z>
8. De Vos, W., Casselman J. and, Swennen, G.R. (2009). **Cone-Beam computerized tomography (CBCT) imaging of the oral and maxillofacial region: A systematic review of the literature.** (en línea).Bélgica: Consultado



Vo. Bo.

Haidi Molina

8-5-2017.

- el 23 de mar. 2015. Elsevier Ltd. Int. J. Oral Maxillofac. Surg. V. 38: 609-625.
Disponble en:
[http://www.ijoms.com/article/S0901-5027\(09\)00864-9/fulltext](http://www.ijoms.com/article/S0901-5027(09)00864-9/fulltext)
9. Fishel, D. et.al. (1976). **Roentgenologic study of the mental foramen.** Oral Surg Oral Path Oral Med. 41: 682-686.
10. Granollers, M., et. al. (1997). **Variaciones de la anatomía del nervio dentario inferior, Revisión bibliográfica.** (en línea). s.l.: Consultado el 29 de mar. 2015. Anales de Odontoestomatología. V. 1: 24-29. Disponible en:
<http://core.ac.uk/download/pdf/16204862.pdf>
11. Greenstein, G. and Tarnow, D. (2006). **The Mental Foramen and Nerve: Clinical and Anatomical Factors Related to Dental Implant Placement: A Literature Review.** (en línea). New York, USA: Consultado el 02 de ene. 2017. J. Periodontol. Fact. Rel. Dental Implant. 12(77): 1933 – 1940. Disponible en:
http://www.medcollege.de/de/downloads/Greenstein_et_Tarnow_2006.pdf
12. Gupta, S. and Soni, J. S. (2012). **Study of anatomical variations and incidence of mental foramen and accessory mental foramen in dry human mandibles.** (en línea). India: Consultado el 02 de ene. 2017. Nat. Jou. Medical Research. 1(2): 28-30. Disponible en: <http://www.ejmanager.com/mnstemp/78/78-1333911468.pdf>
13. Hounsfield, G.N. (1973). **Computerized transverse axial scanning (tomography). Part 1. Description of system.** (en línea). s.l.: Consultado el 8 de mar. 2015. British Journal of Radiology. V. 46:1016-1022. Disponible en:
http://www.imaging.sbes.vt.edu/BIDLib/Teaching/public_html/papers/hounsfield73.pdf.
14. Lenguas, A. L. et. al. (2010). **Tomografía computerizada de haz cónico. Aplicaciones clínicas en odontología; comparación con otras técnicas.** (en línea). Madrid, España: Consultado el 29 de mar. 2015. CientDent. 7(2):147-159. Disponible en:
<http://www.ortoface.com/pdfs/Tomograf%C3%ADa%20computerizada%20de%20haz%20c%C3%B3nico.pdf>.
15. Manhães Jr., L.R., et.al. (2009). **Classificação do forame mentoniano e sua correlação bilateral.** 17(33):1.



Vo. 130.

Heidi Holman

8-5-2017.

25. Sheikhi, M. and Kheir, M. K. (2016). **CBCT Assessment of Mental Foramen Position Relative to Anatomical Landmarks.** (en línea). Isfahan, Iran: Consultado el 02 de ene. 2017. Hindawi. Int. Journal of Dentistry. V. 2016. Disponible en: <https://www.hindawi.com/journals/ijd/2016/5821048/>
26. Tardáguila, F y Del Cura, J.L. (2004). **Radiología ortopédica y radiología dental: una guía práctica: Aspectos radiológicos relevantes en los estudios para implantes dentales.** 8 ed. Madrid, España: Méd. Panamericana. pp. 101, 136.
27. Vannier, M.W. (2003) **Craniofacial computed tomography scanning technology, applications and future trends.** Section 2: multidimensional imaging. Orthodontics & Craniofacial Reserch. (Supl.1): 23-30.
28. Viso, J. (1998). **Nomenclatura anatómica moderna: Sistema nervioso central.** Caracas, Venezuela: U.C.V. Consejo de Desarrollo Científico y Humanístico. pp. 388
29. Yosue, T. and Brooks, S. L. (1989). **The appearance of mental foramina on panoramic radiographs. I. Evaluation of patients.** (en línea). Tokyo, Japan: Consultado el 03 de ene. 2017. Elsevier. O.Surg. O.Med. Od. Patholo. 3(68): 360-364. Disponible en: <http://www.sciencedirect.com/science/article/pii/0030422089902247>
30. Zaid, R. (1971). **La variabilidad del agujero mentoneano en mandíbulas prehispánicas de México.** México: Anales del Museo Nacional de México. No. 2. pp. 101-121.



Vo. B20.

Heidi Medina

8-5-2017.

XVII. ANEXO 1

Ficha para la recolección de datos de Tomografías Computarizadas ConeBeam (CBCT) de pacientes adultos dentados en las clínicas de la Facultad de Odontología de la Universidad de San Carlos de Guatemala.


Universidad de San Carlos de Guatemala						
Sexo	Femenino			Masculino		
Edad	[Redacted]					
Distancia	De la cortical superior hacia el borde inferior de la mandíbula.			Dimensiones: ____ mm		
	De la cortical inferior hacia la cresta alveolar			Dimensiones: ____ mm		
Ubicación a nivel horizontal de premolares	I Canino de la mandíbula	II En línea con primer premolar	III Entre primer premolar y segundo premolar	IV En línea con Segundo premolar	V Entre Segundo premolar y primer molar	VI En línea con primer molar
Ubicación en tercios	Tercio vertical					
	Tercio superior			Tercio medio		Tercio inferior
Forma y tamaño	Oval	Altura		Anchura		Circular Mm
	Dimensión	mm		Mm		
	Orientación	vertical	horizontal	inclinación mesial	inclinación distal	[Redacted]
Presencia de agujeros accesorios	Presencia					Ausencia
	Único		Múltiples			

El contenido de esta tesis es única y exclusiva responsabilidad de la autora, quien además manifiesta NO TENER NINGÚN INTERÉS COMERCIAL NI ECONÓMICO por los productos tecnológicos utilizados en esta investigación ni por su fabricante.


f.  _____
Mónica Alejandra Lossi Salazar

XVIII. FIRMAS DE TESIS DE GRADO

(F) 
Mónica Alejandra Lossi Salazar
SUSTENTANTE


(F) 
Dra. Miriam Ninette Samayoá Sosa
ASESOR

(F) 
Dr. Bruno Manuel Wehncke Azurdia
ASESOR

(F) 
Dra. Brenda María López Leiva
PRIMER REVISOR
COMISION DE TESIS

(F) 
Dra. Mariela Orozco
SEGUNDO REVISOR
COMISION DE TESIS

IMPRIMASE

Vo.Bo. 
Dr. Julio Rolando Pineda Cordón
Secretario Académico
Facultad de Odontología
Universidad de San Carlos
Cirujano Dentista

