

FRECUENCIA DE ÁREAS ROENTGENOLUCENTES INTERPROXIMALES EN SUPERFICIE DISTAL DEL SEGUNDO MOLAR INFERIOR Y PRESENCIA DE QUISTES Y/O TUMORES ODONTOGÉNICOS ASOCIADOS A PRESENCIA DEL TERCER MOLAR INFERIOR EN POSICIÓN MESIOANGULADA, EN PACIENTES INTEGRALES MAYORES DE DIECIOCHO AÑOS, EN EL PERÍODO COMPRENDIDO DEL AÑO 2014 AL AÑO 2015 QUE ASISTIERON A LA CLÍNICA DE LA FACULTAD DE ODONTOLOGÍA DE LA UNIVERSIDAD DE SAN CARLOS DE GUATEMALA.

Tesis presentada por

CARMEN LUCÍA RIVERA NÚÑEZ

Ante el Tribunal de la Facultad de Odontología de la Universidad de San Carlos de Guatemala, que practicó el Examen General Público, previo a optar al Título de:

CIRUJANA DENTISTA

Guatemala, Noviembre de 2016

FRECUENCIA DE ÁREAS ROENTGENOLUCENTES INTERPROXIMALES EN SUPERFICIE DISTAL DEL SEGUNDO MOLAR INFERIOR Y PRESENCIA DE QUISTES Y/O TUMORES ODONTOGÉNICOS ASOCIADOS A PRESENCIA DEL TERCER MOLAR INFERIOR EN POSICIÓN MESIOANGULADA, EN PACIENTES INTEGRALES MAYORES DE DIECIOCHO AÑOS, EN EL PERÍODO COMPRENDIDO DEL AÑO 2014 AL AÑO 2015 QUE ASISTIERON A LA CLÍNICA DE LA FACULTAD DE ODONTOLOGÍA DE LA UNIVERSIDAD DE SAN CARLOS DE GUATEMALA.

Tesis presentada por

CARMEN LUCÍA RIVERA NÚÑEZ

Ante el Tribunal de la Facultad de Odontología de la Universidad de San Carlos de Guatemala, que practicó el Examen General Público, previo a optar al Título de:

CIRUJANA DENTISTA

Guatemala, Noviembre de 2016

JUNTA DIRECTIVA DE LA FACULTAD DE ODONTOLOGÍA

Decano:	Dr. Edgar Guillermo Barreda Muralles
Vocal Primero:	Dr. Edwin Oswaldo López Díaz
Vocal Segundo:	Dr. Henry Giovanni Cheesman Mazariegos
Vocal Tercero:	Dr. José Rodolfo Cáceres Grajeda
Vocal Cuarto:	Br. José Rodrigo Morales Torres
Vocal Quinta:	Br. Stefanie Sofía Jurado Guilló
Secretario Académico:	Dr. Julio Rolando Pineda Cordón

TRIBUNAL QUE PRACTICÓ EL EXAMEN GENERAL PÚBLICO

Decano:	Dr. Edgar Guillermo Barreda Muralles
Vocal Primero:	Dr. Miguel René Escobar Caballeros
Vocal Segunda:	Dra. Brenda María López Leiva
Vocal Tercero:	Dr. Kenneth Roderico Pineda Palacios
Secretario Académico:	Dr. Julio Rolando Pineda Cordón

ACTO QUE DEDICO

A DIOS

Gracias por permitirme la vida, atender a mis peticiones, cuidarme y guiarme.

A MI MADRE

Mamite agradezco por todo lo que me has dado, lo que me has guiado, sin tu esfuerzo, paciencia, amor ni ejemplo este logro en mi vida no sería posible.

A MI ABUELITA CARMENCITA

Abue, tanto que hemos hablado de este momento y ya lo estamos presenciando. Le agradezco por todo el amor que me ha dado desde pequeña, gracias por esa paciencia que solo usted ha tenido conmigo.

A MI ABUELITA CHELITO

Abuelita, cada vez que miro un lucero la recuerdo: gracias por todo su amor hacia mí, por su gran paciencia y esfuerzo de ser mi paciente, no tengo palabras para decir lo feliz que estoy de que se encuentre en el acto de mi graduación.

A MI HERMANO STEVEN

Gracias hermanito por estar junto a mi todo el tiempo, animarme y alegrarme siempre.

A MI FAMILIA

Muchas gracias por animarme en mis momentos de preocupación durante la carrera, por los momentos de celebración de cada logro que en su conjunto nos permiten estar aquí reunidos en este momento.

A MIS AMIGOS

Personajes indispensables en esta odisea: sin ustedes no hubiese sido posible vivir la experiencia de estudiar Odontología en esta gloriosa Universidad, de la manera en que con nostalgia, alegría y adrenalina la recordaré por el resto de mi vida, no puedo nombrarlos a todos pero ustedes saben quiénes son, los quiero mucho.

A LA FACULTAD DE ODONTOLOGÍA

Gracias por abrirme las puertas y darme la oportunidad de formarme a lo largo de estos años como cirujana dentista.

A LA UNIVERSIDAD DE SAN CARLOS DE GUATEMALA

Gracias por permitirme ingresar a esta casa de estudios y servir a la comunidad guatemalteca que tanto nos necesita.

AL PÚBLICO PRESENTE

Gracias por hacer su tiempo y compartir este acto conmigo

TESIS QUE DEDICO

A DIOS

Gracias por permitirme realizar estatesis y colocar a las personas idóneas quienes me guiaron para su realización.

A MI MADRE

Gracias por motivarme, presionarme, apoyarme en las dudas que tuve y ayudaste en cualquier momento que te lo solicite.

A MI TIO CALY

Por la motivación que me diste, los consejos e ideas para lograr culminar con éxito mis estudios.

A MIS AMIGOS

Pamela Maas, gracias por compartir la realización de estatesis. Katherine Soto, Jessica Carrillo, Aldo Mendizabal, Andrea Meléndez, Julio Vásquez, Pedro Pablo Arroyave, Susan Morales, Cristy De La Roca, Wanda Gálvez, Marcela Duarte, Dra. Marilú Tojin, Dra. Isabel Tojin,

A LOS DOCTORES

Dr. Bruno Wehncke, Dr. Kenneth Pineda, Dr. Sergio García, Dr. Robin Hernández, Dra. Brenda López, Dr. Servio Interiano, Dr. Guillermo Barreda, Dra. Carmen Morales, Dra. Lucky Chinchilla, Dr. Henry Cheesman, Dra. José Manuel López, Dra. Karla Fortuny, Dr. Allan Canoj, Dr. Alejandro Ruiz, Dra. Valeska Ríos, Dra. María Isabel Molina, Dr. Roberto Castañeda, Dr. Oscar Toralla.

HONORABLE TRIBUNAL EXAMINADOR

Tengo el honor de someter a su consideración mi trabajo de tesis titulado: **“FRECUENCIA DE ÁREAS ROENTGENOLUCENTES INTERPROXIMALES EN SUPERFICIE DISTAL DEL SEGUNDO MOLAR INFERIOR Y PRESENCIA DE QUISTES Y/O TUMORES ODONTOGÉNICOS ASOCIADOS A PRESENCIA DEL TERCER MOLAR INFERIOR EN POSICIÓN MESIOANGULADA, EN PACIENTES INTEGRALES MAYORES DE DIECIOCHO AÑOS, EN EL PERÍODO COMPRENDIDO DEL AÑO 2014 AL AÑO 2015 QUE ASISTIERON A LA CLÍNICA DE LA FACULTAD DE ODONTOLOGÍA DE LA UNIVERSIDAD DE SAN CARLOS DE GUATEMALA.”** Conforme lo demandan los estatutos de la Facultad de Odontología de la Universidad de San Carlos de Guatemala, previo a optar al título de:

CIRUJANA DENTISTA

Distinguidos miembros del Honorable Tribunal Examinador, reciban mis más altas muestras de consideración y respeto.

ÍNDICE

I. SUMARIO	1
II. INTRODUCCIÓN	2
III. PLANTEAMIENTO DEL PROBLEMA	4
IV. JUSTIFICACIÓN	5
V. MARCO TEÓRICO.....	7
5.1 TERCER MOLAR.....	7
5.2 EMBRIOLOGÍA DEL TERCER MOLAR	8
5.3 CRECIMIENTO, DESARROLLO Y ERUPCIÓN DEL TERCER MOLAR.....	11
5.4 CLASIFICACIÓN DE LOS TERCEROS MOLARES	13
5.5 MEDICIÓN DE LA ANGULACIÓN	14
5.6 INDICACIONES PARA SU REMOCIÓN	16
5.7 PATOLOGÍAS ASOCIADAS.....	19
6. Caries	19
2. Quistes y tumores odontogénicos asociados al tercer molar.....	26
VI. OBJETIVOS	27
6.1 OBJETIVO GENERAL.....	27
6.2 OBJETIVOS ESPECÍFICOS.....	27
VII. VARIABLES.....	28
Presencia de ARLI en distal del segundo molar inferior:	28
Género:.....	28
Edad:	28
Clasificación de Winter:	28
Posición mesioangular:	28
VIII. METODOLOGÍA	29
8.1 MATERIALES	29
8.2 MÉTODOS	29
8.3 ANÁLISIS ESTADÍSTICO.....	31
8.4 CRITERIOS DE INCLUSIÓN Y DE EXCLUSIÓN	31
IX. RECURSOS.....	32
X. RESULTADOS.....	33
10.1 PRESENTACION DE RESULTADOS	33
10.2 DISCUSION DE RESULTADOS	46

XI. CONCLUSIONES	50
XII. RECOMENDACIONES	51
XIII. LIMITACIONES	52
XIV. BIBLIOGRAFÍA	53
XVI. ANEXOS	56

INDICE DE FIGURAS

Figura 1 Formación de los órganos dentarios	11
Figura 2 Clasificación de Winter para determinar la angulación de molares retenidos.....	14
Figura 3 Cambios posicionales del tercer molar	16

INDICE DE CUADROS

Cuadro No. 1 Distribución por género de la persona según la muestra obtenida, Universidad de San Carlos de Guatemala, radiología julio 2016.....	34
Cuadro No. 2 Distribución de la edad de la persona según la muestra obtenida, Universidad de San Carlos de Guatemala, radiología julio 2016.....	35
Cuadro No. 3 Angulación del tercer molar, medida en grados con respecto al eje vertical, Universidad de San Carlos de Guatemala, radiología julio 2016.....	37
Cuadro No. 4 Presencia de área roentgenoluciente interproximal en cara distal del segundo molar inferior, presente en la muestra total de 339 terceros molares inferiores mesioangulados, Universidad de San Carlos de Guatemala, radiología julio 2016.....	39
Cuadro No. 5 Grado de severidad del área roentgenoluciente interproximal en la superficie distal del segundo molar inferior, Universidad de San Carlos, radiología julio 2016.....	40
Cuadro No. 6 Relación del ángulo de mesioangulación del tercer molar inferior con la presencia de área roentgenoluciente interproximal en cara distal del segundo molar inferior, Universidad de San Carlos de Guatemala, radiología julio 2016.....	42
Cuadro No. 7 Relación del ángulo de mesioangulación del tercer molar inferior con la no presencia de áreas roentgenolucientes interproximales en cara distal de segundo molar inferior, Universidad de San Carlos de Guatemala, julio 2016.....	44

INDICE DE GRÁFICAS

GRÁFICA No. 1 Distribución por género de la persona según la muestra obtenida, Universidad de San Carlos de Guatemala, radiología julio 2016.....	34
GRÁFICA No. 2 Distribución de la edad de la persona según la muestra obtenida, Universidad de San Carlos de Guatemala, radiología julio 2016.....	36
GRÁFICA No. 3 Angulación del tercer molar, medida en grados con respecto al eje vertical, Universidad de San Carlos de Guatemala, radiología julio 2016.....	38
GRÁFICA No. 4 Presencia de área roentgenoluciente interproximal en cara distal del segundo molar inferior, presente en la muestra total de 339 terceros molares inferiores mesioangulados, Universidad de San Carlos de Guatemala, radiología julio 2016.....	39
GRÁFICA No. 5 Grado de severidad del área roentgenoluciente interproximal en la superficie distal del segundo molar inferior, Universidad de San Carlos, radiología julio 2016.....	41
GRÁFICA No. 6 Relación del ángulo de mesioangulación del tercer molar inferior con la presencia de área roentgenoluciente interproximal en cara distal del segundo molar inferior, Universidad de San Carlos de Guatemala, radiología julio 2016.....	43
GRÁFICA No. 7 Relación del ángulo de mesioangulación del tercer molar inferior con la no presencia de áreas roentgenolucientes interproximales en cara distal de segundo molar inferior, Universidad de San Carlos de Guatemala, julio 2016.....	45

I. SUMARIO

El estudio consistió en establecer la frecuencia de áreas roentgenolucentes interproximales en superficie distal del segundo molar inferior y presencia de quistes y/o tumores odontogénicos asociados a presencia del tercer molar inferior en posición mesioangulada. Para esto se tomaron en cuenta 246 pacientes integrales de la Facultad de Odontología de la Universidad de San Carlos de Guatemala de los cuales se obtuvieron 339 radiografías periapicales. Se tomaron en cuenta variables como la edad, género, angulación, presencia o ausencia de áreas roentgenolucentes interproximales y presencia o ausencia de áreas roentgenolucentes y roentgenopacas asociadas a tercer molar inferior.

Para medir la angulación se utilizó la técnica descrita por Hattab (11), basándose en los ejes largos del segundo y tercer molar, utilizando un goniómetro y se midió en radiografías panorámicas digitalizadas. Para medir el grado de áreas roentgenolucentes interproximales se utilizó la técnica descrita por Popol (20), basándose en radiografías periapicales e interproximales tomadas con la técnica del paralelismo. Para lo cual fueron calibradas las examinadoras en esta técnica con el especialista y para medir las radiografías periapicales e interproximales, con el radiólogo.

Una vez registrados los datos para el estudio se procedió a hacer la medición y anotar los resultados que fueron obtenidos.

La mayor frecuencia de grado de mesioangulación fue de 41°. De los 339 molares inferiores derechos e izquierdos mesioangulados, 246 presentaron área roentgenolucente interproximal en cara distal de segundo molar inferior y 93 molares no presentaron área roentgenolucente interproximal en cara distal de segundo molar inferior, sin embargo no se encontró un valor constante del grado de mesioangulación del tercer molar inferior que se relacione a la presencia de esta patología. No existe diferencia significativa de acuerdo al género del paciente, el número de áreas roentgenolucentes interproximales encontradas en corona fue de 96 y las encontradas en raíz fue de 150; por otra parte el grado de severidad de las áreas roentgenolucentes interproximales más frecuente fue C2 en el cual la lucencia se limita a la mitad interna del esmalte.

II. INTRODUCCIÓN

Los terceros molares inferiores son piezas que por su ubicación en la arcada dentaria y por la evolución del ser humano, están desapareciendo o no erupcionan correctamente dentro de la arcada dentaria ya sea por alguna retención o inclusión. Algunos autores los consideran como órganos vestigios (14).

Existen estudios a nivel mundial (1, 4, 5, 7, 13, 15) que evidencian la prevalencia de áreas roentgenolucentes interproximales (ARLI) en cara distal de segundo molar inferior por presencia de tercer molar inferior impactado. Según Van der Linden en su estudio, la evidencia radiográfica de caries dental fue la condición más frecuente encontrada seguida de dientes supernumerarios. La evidencia de caries fue encontrada en un 42.7 % de segundos molares (24).

Otros estudios demuestran que la anulación del tercer molar inferior puede ser un indicador preciso en relación a la remoción profiláctica de un tercer molar parcialmente erupcionado cuando la intención es prevenir el desarrollo de caries distal en el segundo molar inferior (6).

Según la clasificación de Winter, la posición mesioangular del tercer molar inferior es la más prevalente (17.5%) para provocar caries distal de segundo molar inferior con un promedio de angulación de 16.44 grados entre los segundos y terceros molares (6).

Esto es razonable debido a que un tercer molar inferior que se encuentre inclinado hacia la cara distal del segundo molar inferior tendrá mayor probabilidad de contacto, en comparación con un tercer molar que su corona esté dirigida hacia otra angulación.

En cuanto a la edad del paciente se ha encontrado que a mayor edad (23-57 años), habrá mayor prevalencia de caries en distal de segundo molar (19.3 %) en comparación con los pacientes entre 16-22 años (8.8 %). Este resultado es estadísticamente significativo y se refleja en otros estudios (4,13) que sugieren que a mayor edad habrá mayor índice de caries debido a la gran cantidad de tiempo que ha pasado el tercer molar inferior en la cavidad oral. En cuanto al género del paciente se ha encontrado que existe mayor prevalencia de caries distal en segundo molar inferior en el género masculino (6).

Es por ello que este estudio pretendió aportar evidencia para la remoción profiláctica de los terceros molares inferiores mesioangulados a 41° tomando como base el desarrollo de caries en la superficie distal del segundo molar inferior, teniendo además como objetivo conocer la frecuencia de caries en distal de segundo molar inferior asociado al tercer molar inferior mesioangulado, así como relacionar el grado de mesioangulación con el porcentaje de caries en pacientes integrales mayores de dieciocho años, en el período comprendido del año 2014 al año 2015 que asistieron a la clínica de la Facultad de Odontología de la Universidad de San Carlos de Guatemala, y dar a conocer la edad y el género en el que se da con mayor frecuencia esta patología.

III. PLANTEAMIENTO DEL PROBLEMA

La erupción dentaria es un proceso de reabsorción-deposición ósea interaccionada con el folículo dental, siendo un evento complejo provocado por diversas causas que hace que el diente sin estar completamente formado, migre del interior de los maxilares hasta su posición funcional en la cavidad oral. Dicho suceso comprende entre el momento en que ocurre la ruptura del epitelio bucal con la aparición del diente en boca.

Una pieza dentaria incluida o retenida se puede considerar aquella que no alcanza el plano oclusal después del cierre completo de sus raíces (23).

Los terceros molares generalmente erupcionan entre los 17 y 24 años de edad. La retención del tercer molar puede ser causada por diferentes factores como: evolutivos, embriológicos, malformaciones, mecánicos, nutricionales y otros asociados a enfermedades genéticas. Las alteraciones de la erupción dentaria que se presentan con retraso o con fallo de la erupción son bastante frecuentes.

Tomando como base lo anteriormente descrito, y al no existir estudios al respecto, se formulan las siguientes preguntas de investigación.

¿Cuál es la frecuencia de Áreasroentgenolucentesinterproximales (ARLI) en la superficie distal del segundo molar inferior asociado a tercer molar inferior en posición mesioangular, en pacientes integrales adultos de la clínica de la Facultad de Odontología de la Universidad de San Carlos de Guatemala, en el período comprendido del año 2014 al año 2015?

¿Cuál es el rango según la técnica de Winter del grado de angulación mesial del tercer molar inferior en posición mesioangular que reporta mayor frecuencia de caries en corona y/o raíz distal de segundo molar inferior en este grupo de estudio?

¿Cuál es la frecuencia de quistes odontogénicos y/o tumores odontogénicos asociados a tercer molar inferior en posición mesioangular, en pacientes integrales adultos, en el período comprendido del año 2014 al año 2015, de la clínica de la Facultad de Odontología de la Universidad de San Carlos de Guatemala?

IV. JUSTIFICACIÓN

La caries dental es una enfermedad de los tejidos calcificados de los dientes, que se caracteriza por la constante desmineralización de la parte inorgánica y destrucción de la sustancia orgánica del diente. Es una enfermedad multifactorial la cual se debe al tiempo, factores sistémicos del paciente, alimentación del paciente y bacterias presentes en la cavidad oral.

La erupción del tercer molar ha sido una preocupación constante para los odontólogos, ya que es el causal de numerosas patologías y desordenes oclusales. (22)

En la actualidad se presentan en la clínica dental pacientes con complicaciones relacionadas con el tercer molar, dentro de las cuales se encuentra la producción de caries distal del segundo molar inferior siendo importante y esencial que el odontólogo las identifique adecuadamente con el fin de brindar a los pacientes tratamientos adecuados para la solución de tales problemas dentales (22).

Al disponer de poca evidencia de este tipo de complicación en nuestro país, el aporte de esta investigación pretende la obtención de información de tipo epidemiológico sobre la relación existente entre ARLI en la superficie distal del segundo molar inferior asociado a tercer molar inferior en posición mesioangular, con el fin de analizar y determinar la frecuencia de dicha complicación en los pacientes integrales mayores de edad de la clínica de la Facultad de Odontología de la Universidad de San Carlos de Guatemala en el período comprendido del año 2014 al 2015, para el desarrollo de un diagnóstico y un protocolo de tratamiento profiláctico para la toma de decisión de extraer el tercer molar inferior en posición mesioangular, debido a que al no realizar la cirugía del tercer molar a tiempo, es posible que cause la pérdida del segundo molar inferior.

Al tener conocimiento que la ubicación del tercer molar inferior en posición mesioangular, causa con mayor frecuencia áreas roentgenolucentes interproximales (ARLI) en distal de segundo molar inferior. Esto proporciona un parámetro para definir el tratamiento odontológico tanto del tercer molar como del segundo molar.

Se deben crear criterios que enriquezcan la docencia y que orienten al futuro odontólogo sobre la manera más adecuada de cómo proceder ante el diagnóstico de terceros molares inferiores en posición mesioangular.

Es preciso determinar, conforme al grado de angulación del tercer molar con relación al eje largo del segundo molar inferior, el nivel de afección de ARLI producida en la superficie distal del segundo molar inferior y con ello elaborar un protocolo adecuado de tratamiento

Así mismo se hace necesario establecer la relación entre género y edad de la población en estudio, con la presencia de ARLI en la superficie distal del segundo molar inferior debido al tercer molar inferior en posición mesioangular.

Anteriormente se han realizado estudios en Guatemala y no se encontraron datos estadísticos de la frecuencia de áreas roentgenolucidas y roentgenopacas asociadas a la presencia de tercer molar inferior en posición mesioangular, por lo que es necesario realizar estudios que nos proporcionen mayor información sobre el manejo de estos casos.

Este estudio contó con la participación de las investigadoras Carmen Lucia Rivera Núñez y Pamela Alejandra Maas Anleu, debido a que una investigadora analizó las radiografías periapicales y la otra las radiografías panorámicas.

V. MARCO TEÓRICO

5.1 TERCER MOLAR

Los terceros molares son piezas dentales correspondientes a la dentición permanente y se ubican hacia distal de los segundos molares. Se forman a partir de los 36 meses e inician con su período de calcificación a los 9 años completando su período de erupción entre los 17 y 25 años de edad. (22)

Anatómicamente en promedio, tiene una longitud de 17 mm, correspondiendo 7 mm a la porción coronaria y 10 mm para la raíz, es la pieza dentaria con mayor variedad de formas, anomalías y disposición. La presentación de la porción radicular es muy irregular y se puede observar una, dos, tres o más raíces que generalmente denotan una curva distal y en menor proporción vestibular o lingual (22).

La erupción del tercer molar es preocupante para los odontólogos, ya que es causa de numerosas patologías y desordenes oclusales. La dentición permanente inicia los movimientos eruptivos tras haber completado la formación de la corona. (23)

Debido a que los terceros molares son los últimos en erupcionar, y para entonces queda poco espacio disponible en la mandíbula, es común que sucedan complicaciones en la erupción, produciéndose mal posiciones dentarias, inflamación e infección de la encía pericoronaria. (23)

El espacio retromolar ha ido reduciéndose con el avance del tiempo, mientras que las dimensiones del tercer molar continúan conservando su tamaño. El espacio disponible entre la cara distal del tercer molar y el borde anterior de la rama ascendente era suficiente pero dicho espacio en la actualidad ha ido reduciéndose por lo cual los terceros molares inferiores tienden a quedarse retenidos en la rama ascendente de la mandíbula. (22)

El tercer molar inferior es el que presenta mayor frecuencia de patología debido a condiciones embriológicas y anatómicas.

5.2 EMBRIOLOGÍA DEL TERCER MOLAR

El proceso de desarrollo dental que conduce a la formación de los elementos dentarios en el seno de los huesos maxilares recibe la denominación de Odontogénesis.

Los dientes se desarrollan a partir de brotes epiteliales que, normalmente, empiezan a formarse en la posición anterior de los maxilares y luego avanzan en dirección posterior, todos poseen un plan de desarrollo común que se realiza de forma gradual y paulatina. En la formación de los dientes participan dos capas germinativas:

Ectodermo	Ectomesenquima
1. Órgano Dental	- Papila Dental
2. Esmalte	* Pulpa
	* Dentina
	- Saco Dentario
	* Cemento
	* Hueso Alveolar
	* Ligamento Periodontal

En la Odontogénesis, el papel inductor que es el esencial para el comienzo de la organogénesis dentaria, es ejercido por el ectomesenquima, denominado así por ser células derivadas de la cresta neural, las cuales ejercen su acción sobre el epitelio bucal, de origen ectodérmico, que reviste al estomodeo o cavidad bucal primitiva. (15)

En el proceso se distinguen dos grandes fases (20)

1. La Morfogénesis: desarrollo y la formación de los patrones coronarios y radicular.
2. Histogénesis: formación de los distintos tipos de tejidos dentarios: el esmalte, la dentina y la pulpa. (20)

El ciclo vital de los órganos dentarios comprende una serie de cambios químicos, morfológicos y funcionales que comienzan en la sexta semana de vida intrauterina y continúa a lo largo de la vida del diente, las cuales se clasifican en 4 etapas de formación dentaria (15)

1. Etapa de Lámina Dental

Se da alrededor de la sexta semana cuando las células de la Cresta Neural llegan al Estomodeo, se ubican en ambos maxilares formando la lámina dentaria que es no más que una capa externa del epitelio bucal compuesta de ectodermo, compuesta de 10 engrosamientos superiores y 10 inferiores. (15)

Las láminas dentales tienen forma de “U” o herradura y tienen un alto grado de mitosis por lo que hay un aumento acelerado en el número de células que desplazan el ectomesenquima que se encuentra debajo, formando un cordón de células epiteliales que hacen un engrosamiento. (20)

2. Etapa de Brote o Botón

Se presenta alrededor de la octava semana del desarrollo humano. En esta etapa ya se encuentran formados los 20 engrosamientos epiteliales individuales a partir de la cara lingual de la lámina dental y al aumentar de tamaño adquieren una forma esferoidal. A esta esfera se le llama brote o embozo. Los brotes están conectados a la lámina dental en el exterior por medio de un pedículo grueso. (15)

El epitelio de origen ectodérmico al invadir el ectomesenquima reacciona aumentando el número de células rodeando a la esfera y se condensan alrededor del brote. (15)

El inicio de la formación dentaria coincide con la secuencia de erupción. Antes de que nazca el niño deben existir 20 brotes que formaran las 20 piezas primarias. Sin embargo en la etapa intrauterina ya se pueden encontrar otros brotes, por ejemplo de las primeras molares permanentes (cuarto mes) o incisivos centrales y laterales inferiores (quinto mes). (15)

Los brotes de las piezas permanentes se localizan en la cara lingual de los dientes temporales. (15)

En etapas más avanzadas de los botones dentales, la lámina dentaria prolifera formando una extensión distal al germen de la segunda molar primaria. La segunda molar permanente forma sus brotes al año de edad y la tercera molar al quinto año de edad. (15)

3. Etapa de Gorro, Casquete o Caperuza

El cambio consiste en la aparición de una invaginación en la parte más profunda del germen en la cual se condensa el ectomesenquima que da como resultado la papila dental que formará la dentina y la pulpa. (15)

En esta etapa las células epiteliales que forman el órgano del esmalte han pasado 4 fenómenos de diferenciación y son evidentes 4 regiones del órgano del esmalte u órgano dentario. (15)

- Epitelio interno: células cilíndricas bajas.
- Epitelio externo: Formado por células cúbicas bajas.
- Estrato intermedio: células escamosas en relación con la cara basal de epitelio interno.
- Retículo estrellado: Red de células estrelladas.

El epitelio interno forma los pre-ameloblastos (células precursoras del esmalte). Los epitelios internos y externo forman el asa cervical, posteriormente la unión cemento esmalte. El estrato intermedio tiene un espesor de 2-5 células aplanadas que tiende a la captación y liberación de iones de calcio. El ectomesénquima se condensa alrededor del órgano dental y lo encapsula formando el saco o folículo dental que formaran los elementos del periodonto. (15)

4. Etapa de Campana

Durante esta etapa se determina la forma de la futura corona. Entre los cambios que ocurren en esta etapa se pueden mencionar:

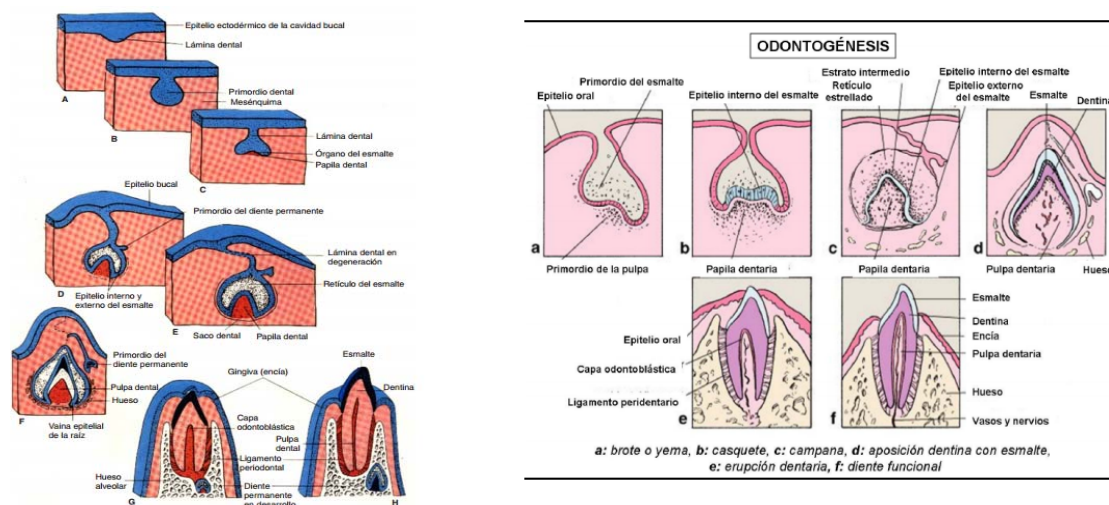
1. Las células del epitelio interno se hacen cilíndricas altas.
2. El epitelio externo toma una forma más cúbica.
3. El retículo estrellado aumenta de tamaño.
4. Su matriz extracelular polimérica atrae agua hacia el órgano dental.
5. Las células del estado intermedio se diferencian bioquímicamente. (15)

En esta etapa hay una involución de la lámina dental, esta comienza a desaparecer y posteriormente hay histólisis por lo que el germen queda separado por completo del epitelio bucal. (15)

La información que determina la forma de la corona está en el ectomesénquima que interacciona con el órgano dental que da como resultado plegamientos que reflejan la morfología y distribución final de fisuras y cúspides en el caso de molares y bordes incisales en dientes anteriores. (15)

Lo más importante de esta etapa es la diferenciación del epitelio interno en células cilíndricas alta a pre-ameloblastos. Los pre-ameloblastos interaccionan con el ectomesénquima para la formación de pre-odontoblastos. (15)

Figura 1
Formación de los órganos dentarios



. Imagen obtenida de:

http://www.ucsg.edu.ec/catolica/secundarias/html/facultad_medicina/carrera_medicina/tutoria/marterias/embriologia/imagenes/jpg/eimage75.jpg

5.3 CRECIMIENTO, DESARROLLO Y ERUPCIÓN DEL TERCER MOLAR

Los terceros molares nacen de un mismo cordón epitelial, pero el mamelón de la tercera molar se desprende de la segunda, como si de un diente de reemplazo se tratara. La calcificación del tercer molar inicia entre los ocho y diez años, la corona termina su formación entre los quince y dieciséis años y las raíces aproximadamente a los veinticinco años. Al ir creciendo el hueso

tiende a empujar hacia atrás las raíces no calcificadas del tercer molar, con lo cual se explica el eje oblicuo de erupción que le impide el libre paso y le hace topar con la cara distal del segundo molar. Este suceso se da al final de la lámina dentaria en donde se ubica la zona fértil del ángulo de la mandíbula. Al crecer la mandíbula, arrastra consigo al tercer molar en formación, dándole más oblicuidad al diente, existe reducción progresiva a lo largo del desarrollo evolutivo con respecto al número, volumen y forma de los dientes, de esta manera el tercer molar cada vez se retarda en erupción, incluso llegando a estar ausente en su formación. Se estima que un aproximado del 20% de las cordales llega a tener una posición normal en la arcada dentaria. (23).

Dentro de las condiciones anatómicas se encuentran:

El espacio retromolar ha ido disminuyendo progresivamente durante el desarrollo de la mandíbula durante la evolución, pero las dimensiones dentarias se han mantenido. Prueba de ello es que la mandíbula del hombre neolítico poseía un espacio entre la cara posterior del tercer molar y el borde anterior de la rama ascendente. Dicho espacio ha ido desapareciendo, por lo cual actualmente el tercer molar no posee espacio suficiente para erupcionar quedando retenido (23).

La erupción dentaria comprende una serie de fenómenos por los cuales, el diente en formación dentro del maxilar y aun incompleto, migra hasta ponerse en contacto con el medio bucal, ocupando su lugar en la arcada dentaria.

Según Archer, decir que los dientes están retenidos es una manera imprecisa de referirse a los dientes retenidos en el verdadero sentido de la palabra, se refiere a los dientes cuya erupción normal es impedida por dientes adyacentes o hueso. (17)

Algunos obstáculos por los que se presenta retención dental son: (a) físicos, como los gingivales, (b) dentarios, como discrepancia dentomaxilar, gigantismo de dientes temporales y la presencia de gérmenes supernumerarios, la posición anormal del diente, dientes de la primera dentición retenidos, trauma al germen dental, odontomas, quistes y tumores (c) óseos, (d) sistémicos, como alteración genética, estados carenciales y alteración endocrina (17).

Los dientes retenidos son un problema con el que se enfrenta el odontólogo, aproximadamente 65% de la población posee algún tercer molar retenido a los veinte años (17).

En la conferencia de 1979 sobre la extracción del tercer molar retenido del instituto de Salud Nacional de Estados Unidos, no se dio la unificación de criterio para extraer terceros molares, únicamente se concluyó que la retención es un estado anormal. Silvestri sugiere que el potencial de desarrollo de enfermedades debe considerarse en el proceso de decisión al manejar pacientes con dientes retenidos (17).

5.4 CLASIFICACIÓN DE LOS TERCEROS MOLARES

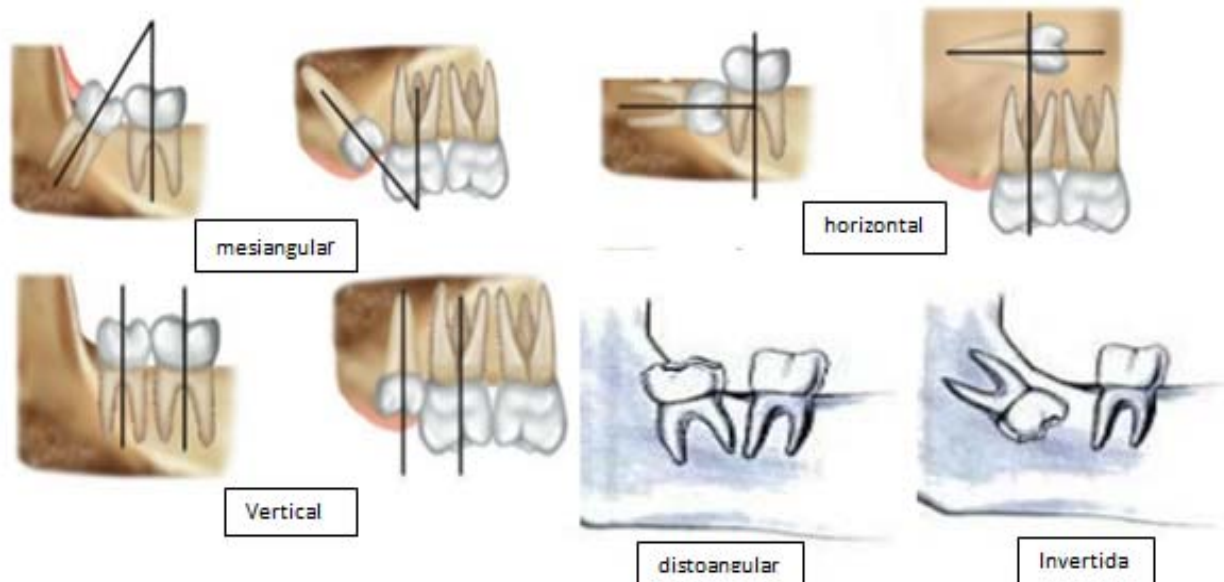
Existen varias clasificaciones para medir la posición de los terceros molares, sin embargo las más importantes son la de Winter y la clasificación de Pearl y Gregory. (17)

En las diferentes clasificaciones es importante tener un análisis radiográfico, ya que proporciona información detallada tanto de la pieza a extraer como de la anatomía de la región a evaluar. La radiografía panorámica puede proporcionar de manera precisa dicha información.

Winter estableció una clasificación con base en la anulación del eje axial del diente incluido con respecto al eje axial del segundo molar. La clasificación se da por: (17)

1. **Mesioangular:** Cuando los ejes forman un ángulo de vértice anteroposterior cercano a los 45 grados. (19)-*--+
2. **Horizontal:** Cuando ambos ejes son perpendiculares. (17)
3. **Vertical:** Cuando los dos ejes son paralelos. (17)
4. **Disto angular:** cuando los ejes forman un ángulo de vértice antero inferior de 45 grados. (17)
5. **Invertido:** cuando la corona ocupa el lugar de la raíz y viceversa con un giro de 180 grados (17)(Fig.2)

Figura 2
Clasificación de Winter para determinar la angulación de molares retenidos



Fuente: Raspall, G. Cirugía oral e Implantología. Editorial panamericana. Año 2006; capítulo 5: pág. 103

5.5 MEDICIÓN DE LA ANGULACIÓN

Distintos estudios de Hellman (1938), Bjork (1956), Broadnet (1943) y Turley (1974) han sugerido que la retención de los terceros molares se da como un suceso que debe evaluarse mediante la utilización de varios métodos, tomando en cuenta desde la evaluación clínica hasta la utilización de radiografías panorámicas, midiendo con ellas desde un punto concéntrico de la rama ascendente hasta la cara distal del segundo molar mandibular, según Ricketts cuando existe una distancia de 30 mm, la erupción del tercer molar es posible ya que el desarrollo de la mandíbula es adecuado. Mientras que al tener una distancia entre 25 y 29 mm tienden a dar un desarrollo inadecuado de la mandíbula con lo cual existe erupción del tercer molar pero presentando mal posición. Posteriormente se encontró que al existir distancias menores de 25 mm no existirá erupción del tercer molar por espacio insuficiente de la mandíbula. (16)

Richardson, concluyó que en general la angulación original de la superficie oclusal del tercer molar en relación con el plano mandibular es significativamente menor en los pacientes en los

que el tercer molar ha erupcionado a temprana edad, pero no es un valor predictivo en la población en general. (16)

Uno de los mecanismos más comúnmente asociados a la impactación del tercer molar es el aumento de su inclinación mesial. (16)

No existe una técnica ya establecida para la evaluación radiográfica que permita decidir el tratamiento del tercer molar, ya sea en extracción simple o en extracción quirúrgica. Sin embargo existen técnicas de predicción de erupción de los terceros molares y se asume que con la misma angulación que los terceros molares son capaces de hacer erupción, deberían de permitir que el procedimiento sea realizado por medio de extracción simple y no por técnica quirúrgica. (15)

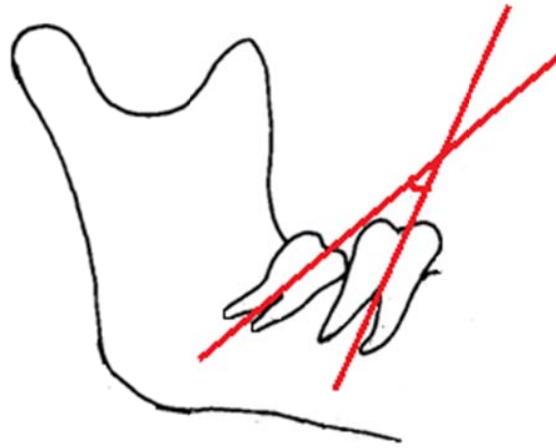
HaaVikko (10) en 1978 utilizó el eje largo del segundo y tercer molar para determinar la anulación del tercer molar. El estudio reveló lo siguiente:

- Piezas paralelas o con una angulación menor a 10° harían erupción.
- Piezas con una angulación de $20-30^\circ$ tienen un 33% de posibilidades de hacer erupción

Hattab (11) en 1997 utilizó radiografías cefalométricas en las cuales dibujó líneas que iban del punto medio de la cara oclusal a la bifurcación de las raíces del segundo y tercer molar (Figura 2). Una vez establecida la anulación de los terceros molares determinó que:

- Con una angulación de $5-10^\circ$ hay un 76% de probabilidades que el tercer molar haga erupción.
- Con una angulación de $15-20^\circ$ hay un 61% de probabilidades que el tercer molar haga erupción.
- Con una angulación de $25-30^\circ$ hay un 14% de probabilidades que el tercer molar haga erupción.

Figura3
Cambios posicionales del tercer molar



Fuente: Basada en imagen de “Positional changes & eruption of impacted mandibular third molars in young adults” porHattab (11)

5.6 INDICACIONES PARA SU REMOCIÓN

Los accidentes de erupción en terceros molares como piezas incluídas, retenidas o impactadas son muy comunes en la clínica odontológica y aunque cualquier diente podría encontrarse frente a una interrupción durante su proceso eruptivo o de formación, los terceros molares son las piezas más volátiles frente a un fracaso u obstrucción de su desarrollo, ya sean por causas mecánicas como la obstrucción de tejidos blandos o duros o por motivos embriológicos, como ser el inadecuado desarrollo de la arcada dental evitando de esta forma la oclusión normal de las piezas y como consecuencia la falta de espacios para la erupción de las últimas piezas. (17)

Los dientes impactados son los que tienen un retraso en la erupción o no se espera para entrar en erupción completamente, la remoción de los terceros molares es el procedimiento quirúrgico más común practicado por los cirujanos maxilofaciales. La literatura muestra que la retención del diente es un fenómeno frecuente; sin embargo, hay una variación considerable en la prevalencia y distribución de dientes retenidos en diferentes regiones de la mandíbula. Factores que afectan a la prevalencia incluyen el grupo de edad seleccionado, momento de la erupción dental, y los criterios radiológicos sobre el desarrollo dental y la erupción. (21)

A pesar de que existen criterios bien establecidos para su remoción, la remoción profiláctica de los terceros molares libres de toda patología y/o sintomatología continúa siendo una práctica común. (25)

La angulación hacia mesial del tercer molar inferior entre 40-80 grados con el punto de contacto en la región amelocemental del segundo molar, condiciona la aparición de caries en esa región distal del segundo molar. De acuerdo con ello, se recomienda la extracción profiláctica del tercer molar en esa posición. (7)

Últimamente se ha justificado la remoción profiláctica de los terceros molares debido a su poca relevancia funcional en boca, la necesidad de reducir los riesgos de enfermedad, el riesgo de reducir las fracturas del ángulo de la mandíbula así como el incremento del riesgo de la cirugía con la edad. (25)

Es recomendable que al realizar la remoción de un tercer molar bajo anestesia general, se realice la remoción de los demás terceros molares para así reducir el riesgo que implica el uso de este tipo de anestesia. (25)

Se realiza cuando existe pericoronaritis recurrente, celulitis, absceso, osteomielitis, quistes y tumores, caries no restaurables y pérdida periodontal, remoción profiláctica en condiciones médicas y quirúrgicas adecuadas. (25)

Según el Instituto Nacional de Inglaterra, en marzo del 2000, estableció que no es necesaria la remoción del tercer molar por un primer episodio de pericoronaritis a menos que sea severo, aun así existen casos en los que con cirugía excisional se logra exponer la corona clínica del tercer molar. (25)

Según el estudio de Mateos I. y Hernández F. Las indicaciones para su remoción son:

1. Infección: pericoronaritis asociada con un tercer molar.
2. Condiciones patológicas: evidencia clínica o radiográfica de enfermedad asociada con el diente.
3. Dolor: por caries o alteración periodontal.
4. Efectos en los dientes adyacentes: caries y enfermedad periodontal.
5. Consideraciones ortodónticas: para facilitar la terapia ortodóntica. (17)

Otros autores muestran que al extraer los terceros molares retenidos en edades tardías se relacionan con defectos periodontales en distal del segundo molar, complicaciones en cirugía, daño a nervios, fracturas mandibulares, quistes y tumores. (23)

Se han reportado riesgos al momento de la cirugía de los terceros molares, tales como:

Riesgo del desarrollo de quistes y tumores alrededor de los terceros molares

Una revisión concienzuda de la literatura muestra que la incidencia del desarrollo de quistes y tumores por un tercer molar impactado es bajo. Otros estudios han mostrado la relación entre el cambio de quistes a tejido folicular y la edad de los pacientes. La mayoría de los cambios quísticos se encontraron en pacientes entre los 20 y 25 años y los autores concluyeron puede ser utilizada como una indicación para realizar la remoción quirúrgica de los terceros molares ya que el riesgo de morbilidad incrementa con el incremento de la edad. (25)

En cuanto a los tumores, la incidencia de ameloblastoma asociada con los terceros molares impactados se ha reportado entre un 0.14% a un 2%. Dentro de los tumores odontogénicos se han reportado un 0.77% de benignos y un 0.02% de malignos de 9994 molares impactados, la mayoría (92%) encontrados en la mandíbula. (25)

Los datos obtenidos en la literatura indican que los quistes y tumores se desarrollan en la menor parte de los pacientes con terceros molares impactados, la escasa relevancia porcentual de quistes y tumores asociada a la retención del tercer molar no justifica la remoción profiláctica. (25)

Riesgo de fractura mandibular

Este es el hueso de la región facial con más frecuencia de fractura. Las fracturas se dan cuando existe un exceso de fuerza local, generalmente la parte baja del cóndilo es fracturado por una fuerza horizontal aplicada en el mentón. La parte lateral y media del mentón y la parte baja del cóndilo son fácilmente fracturadas por una fuerza vertical. Hazalonetis concluyó que la región más débil de la mandíbula es el ángulo por su naturaleza débil y la presencia de terceros molares no eruptados. (25)

Retizik et al utilizaron mandíbulas de mono y demostraron que mandíbulas con terceros molares no eruptados requirieron 40% menos fuerza para ser fracturados que las mandíbulas con terceros molares completamente eruptados. (25)

El concluye que la remoción profiláctica de terceros molares impactados asintomáticos no es recomendada para prevenir el riesgo de fractura del ángulo mandibular, ya que ésta reduce la probabilidad de fractura a nivel del ángulo mandibular pero incrementa el riesgo de fractura del cóndilo mandibular, la cual es más difícil de tratar. (25)

Complicaciones asociadas con la cirugía de terceros molares

Generalmente después de este procedimiento, se presentan dolor, sangrado y trismus y la incidencia de dañar los nervios lingual y bucal es elevada. La parestesia y anestesia temporal o permanente de estos nervios son riesgos significativos de la cirugía. Un 13.4% de incidencia fue reportado por López et al en el daño a los nervios alveolar inferior y lingual; también encontraron que los pacientes que no tienen indicaciones clínicas relevantes para realizarse la cirugía de terceros molares tienen una incidencia similar en el déficit sensorial al compararse con aquellos pacientes que sí poseen indicaciones clínicas relevantes. (25)

5.7 PATOLOGÍAS ASOCIADAS

Las patologías relacionadas a los terceros molares suelen aparecer con mayor frecuencia entre los 17 y 28 años de edad y tienen un ligero predominio en el sexo femenino por sus cambios fisiológicos que al parecer exacerban estas patologías (8).

6. Caries

La caries dental es la enfermedad bucal que más afecta a los guatemaltecos por lo que se convierte en la entidad patológica más importante a estudiar, sobre todo en la forma de prevenirla y tratarla; la ciencia que estudia este fenómeno se conoce como cariología. (20)

La caries dental es la enfermedad de mayor prevalencia en la especie humana y nos ha acompañado desde hace mucho tiempo.

La palabra caries viene del latín “caries” y significa “podrido”. Según el diccionario de la RAE es la destrucción localizada de los tejidos duros. (20)

Enfermedad microbiana de los tejidos calcificados de los dientes, que se caracteriza por la desmineralización de la porción inorgánica y la destrucción de la sustancia orgánica del diente.

1.1 Etiología

El desarrollo de la caries dental es gobernado por un complejo número de factores etiológicos. La verdadera influencia de cada uno de ellos no está completamente entendida y varía considerablemente de individuo a individuo. (20)

Se ha establecido que para que se desarrolle la enfermedad deben existir bacterias acidogénicas presentes en las superficies dentarias; se calcula con las últimas técnicas que existen entre 600 a 800 especies de microorganismos habitando la placa dentobacteriana pero pocas de ellas están involucradas con el proceso de caries. De todas estas especies, se considera que dos llaman más la atención en lacariogénesis: el estreptococo Mutans y el lactobacilo, de estos dos el estreptococo Mutans es considerado hoy como la especie bacterial mayoritaria del proceso cariogénico ya que sus características fisiológicas le proveen mayor adherencia a las superficies, mayor producción de polisacáridos, mayor producción de ácido láctico y mayor tolerancia al ácido (acidurico); El ácido láctico es causado principalmente por el S. Mutans, aunque otros ácidos como el butírico y el propiónico están presentes dentro de la placa. (20)

1.2 Proceso

Los dientes y las estructuras adyacentes, se encuentran siempre rodeados de una biopelícula o biofilm, llamada usualmente placa dentobacteriana, en condiciones normales este medio ambiente oral posee un PH entre 6.5 a 7, este PH es modificado cada vez que se ingiere un alimento o una bebida que ingresa a la boca, si posee algún carbohidrato que pueda ser fermentado por las bacterias, el PH comienza a modificarse disminuyendo y haciéndose más ácido lo cual fue descrito por Stephan. El ambiente ácido producido sirve como gradiente de hidrógenos para extraer de la superficie dentaria diversos iones que comprenden la estructura normal del diente, principalmente calcio y fosfato que salen hacia el medio ambiente oral, es decir a la saliva de la cavidad oral; este proceso se conoce como el fenómeno de desmineralización. (20)

Después de haber ingerido un alimento fermentable por las bacterias, el PH cae y en este caso a un nivel debajo de lo que se considera el PH crítico en el cual el esmalte se desmineraliza alrededor de un PH de 5.5 – 5.7 y es en este momento donde comienza el proceso de caries. (20)

La enfermedad de caries dental es un proceso multifactorial, lo cual quiere decir que depende de muchos factores para que se desarrolle.

Dentro de los factores encontramos: la dieta, las bacterias, la susceptibilidad del huésped. (20)

Al alterar cualquiera de estos factores, se reduce y elimina el riesgo de producción de caries dental; por ejemplo al reducir el tiempo en que pasan los alimentos en contacto con la superficie dental, esto quiere decir si se cepillan lo más pronto posible los dientes, no se producirá caries dental. Otro factor que se puede manejar por parte del paciente es la dieta, una dieta menos rica en azúcares es menos cariogénica.

La saliva posee mecanismos protectores anti caries llamados buffer o amortiguadores que permiten que la cantidad de iones perdidos puedan regresar nuevamente a la superficie dentaria. Esto ayuda a que la cantidad de bacterias relacionadas al proceso de caries dental se reduzca. También hay quienes tienden a producir mayor cantidad de saliva, estas personas son menos propensas a desarrollar caries dental.

1.3 Diagnóstico radiográfico

La radiología ha sido utilizada durante años para detectar la presencia y extensión de la lesión cariosa en los dientes, las cuales no son visibles a la inspección clínica, y también para complementar el examen clínico de las caries en la superficie oclusal. Aún en los países con bajo índice de caries, la radiología ha sido justificada por numerosos estudios. Así mismo el valor de predicción positivo de las radiografías de mordida en países de América del Sur es alto, dando un alto valor de verdaderos positivos. (12)

La imagen radiográfica está íntimamente relacionada con el desarrollo de la lesión cariosa; el proceso de la caries produce un decremento en la atenuación de la radiación que atraviesa el diente. Esto es visto en la imagen como un decremento en la densidad de la radiografía observándose más radioluciente. Una pérdida del 30 al 40% del contenido mineral del área afectada es necesaria para observarse en la radiografía. (12)

Dover realizó un estudio sistemático de la literatura durante 33 años, sobre la eficiencia de seis diferentes métodos para detectar lesiones cariosas en dientes permanentes y deciduos, incluyendo exámenes clínicos y radiográficos. Este estudio sugiere que la evaluación radiográfica posee

mayor sensibilidad que especificidad, mostrando que existe mayor capacidad de detectar la lesión cariosa presente en la pieza dental. (12)

Este estudio también sugiere que la sensibilidad de la radiografía es mejor que la evaluación clínica en la detección de caries en las superficies interproximales de los dientes donde las lesiones aún no están cavitadas. De esta manera, una evaluación clínica sin estar acompañada de una radiografía, resulta en una lesión cariosa interproximal no detectada, aumentando el riesgo de una lesión cariosa extensa a futuro y sus secuelas. Está claro que se logran detectar más lesiones cariosas cuando se combina la evaluación clínica y radiográfica que utilizando únicamente el método clínico. Algunos estudios han concluido que la evaluación clínica por si sola detecta menos del 50% del total de las lesiones cariosas interproximales, mientras que las radiografías de mordida por si solas muestran el 90% de eficacia al detectar lesiones cariosas interproximales. (12)

1.4 Diagnóstico Radiológico de Caries Interproximales

El pronóstico de caries y por lo tanto, el pronóstico del diente dependen de una larga variedad de factores clínicos. Por muchos años, las lesiones de caries proximal vistas radiológicamente se han basado principalmente en dos premisas para su tratamiento: (20)

1. La lesión de caries se encuentra más avanzada histológicamente de lo que se ve en las radiografías.
2. La velocidad del progreso de la lesión fue comúnmente considerada como de más rapidez que las áreas más accesibles.

Existe un sistema de clasificación de caries radiológica para determinar la ubicación y progreso de una caries dental, se sugiere utilizar los parámetros de C1, C2, C3 y C4. (20)

C1: Caries histológica/ radiológica de esmalte limitada a la mitad externa del esmalte o menor de la mitad del grosor del esmalte, llamada caries incipiente o precavitaria (no se registra la lesión si existe duda de su existencia). (20)

C2: Caries histológica/ radiológica extendiéndose más allá de la mitad del esmalte, pero confinada a éste que no involucra al límite amelodentinario (LAD). (20)

C3: Caries histológica/ radiológica de esmalte/dentina limitada a la mitad externa del grosor de la dentina, extendiéndose no más allá de la mitad del camino hacia la cavidad pulpar. (20)

C4: Caries histológica/ radiológica de esmalte/ dentina extendiéndose adentro de la mitad interna del grosor de la dentina. (20)

1.5 Caries distal del segundo molar

Cuando un molar se encuentra en mesioversión en una posición de difícil acceso para la higiene oral diaria, es muy probable que con el empaque de alimentos se produzcan lesiones cariosas dado el caso en distal del segundo como en mesial del tercer molar (14).

La caries producida en el segundo molar inferior por el tercer molar mandibular en ocasiones requiere la eliminación del tercer molar y la restauración posterior del defecto por caries de la segunda molar. En algunos casos, en donde la lesión de caries es muy extensa para una restauración, se extraen, dando como resultado una pérdida considerable de la función masticatoria. (2)

En un estudio realizado por Mc Ardle y Cols, observaron que cuando la posición del tercer molar era mesioangulada y aumentaba la edad del paciente, había mayor tendencia a cariar el segundo molar. Concluyeron que la extracción profiláctica de los terceros molares mesioangulados ayudaría a proteger al segundo molar de posibles lesiones. (14)

En otro estudio realizado por Chang y Cols, observaron los registros dentales de 786 pacientes a quienes les fueron retirados los terceros molares inferiores en el Departamento de Cirugía Oral y Maxilofacial en Samsung Medical Center, donde de 883 segundos molares, 152 tenían caries en distal (17.2%- grupo de caries). En este grupo un 79.6% de terceros molares mostraban una angulación mesial entre 40 – 80 grados y un 82.2% de terceros molares mostraban un nivel de impactación en donde el aspecto más coronal del tercer molar estaba localizado superior a la cara oclusal del segundo molar. Por lo que se concluyó que en los casos en donde los segundos molares inferiores están en un alto riesgo de desarrollar lesiones de caries debido a su proximidad a los terceros molares mandibulares, la extracción preventiva de los terceros puede ser recomendado como un método de tratamiento para mejorar el pronóstico del segundo molar. (2)

En dicho estudio se concluyó además que la incidencia de la caries en la superficie distal de los segundos molares mandibulares fue altamente asociada a la angulación mesial y el nivel de impactación del tercer molar. (2)

La prevalencia de caries en el segundo molar inferior debido a la presencia del tercer molar parcialmente erupcionado varía 7% y 32 %. Algunos estudios han verificado que la presencia de caries en distal del segundo molar inferior puede ser causada por la anulación del tercer molar parcialmente erupcionado, la distancia entre la unión cemento esmalte, el nivel de impactación y la cantidad de contacto entre el segundo y tercer molar inferior .(6)

Estudios que vinculan la caries en distal del segundo molar inferior con el tercer molar inferior se han llevado a cabo, estos estudios basaron sus datos de prevalencia en radiografías panorámicas. Este tipo de radiografías son adecuadas cuando se planean extracciones por cirugía para los terceros molares pero no son tan precisas como las radiografías periapicales al diagnosticar caries. (6)

Según Van der Linden et al el problema más común visto en radiografías era la caries dental, seguida de dientes supernumerarios, poca altura de la cresta alveolar y radiolucencias coronales, Se observaron diferencias estadísticamente significativas en las tasas de ocurrencias dentro de y entre las mandíbulas para varias condiciones patológicas . Las bajas tasas no ofrecen apoyo a la probable presencia de condiciones patológicas a ser una indicación para la extracción del tercer molar (4).

Para que se produzca caries en distal del segundo molar inferior debe de existir contacto entre esta superficie y el tercer molar inferior mesioangulado. El punto de contacto del segundo y tercer molar fue categorizado de acuerdo a la unión cemento esmalte del segundo molar. Las categorías fueron: en la unión cemento esmalte, arriba de la unión cemento esmalte y debajo de la unión cemento esmalte. (19)

1.6 Caries radicular

Las lesiones cariosas radiculares comienzan como pequeñas lesiones a lo largo de la unión cementoamelida y eventualmente se juntan y se diseminan enteramente sobre la superficie con depósitos bacterianos. La superficie se siente suave al contacto. La caries de cemento tiene una apariencia microscópica de láminas y cuando los depósitos microbianos alcanzan las capas cementarias producen caries que tienden a progresar lateralmente entre las capas, minando el cemento. Esto da la apariencia radiográfica de caries radicular descrita como de forma de “medialuna”; la caries radicular esta usualmente localizada en la región próxima a la unión cementoamelida; aunque casi nunca involucra al esmalte, puede minar a este tejido por extensión lateral de la caries dentinaria y diseminarse debajo del esmalte (por su parte interna). (20)

Cuando la cordal se encuentra en mesioversión u horizontal, hecho muy frecuente, ésta ejerce una presión importante sobre la cara distal del segundo molar, que según sea por encima o por debajo del cuello dentario, implicará una lisis o caries a nivel del cuello o la corona dentaria o una rizólisis de la raíz distal. Debe tenerse la precaución de no confundir estas lesiones con las sombras que se producen en las radiografías, la superposición de las molares por angulación horizontal incorrecta del cono de rayos X o por la vestibuloversión de la tercera molar incluida. Las lesiones en el cuello o corona dentaria pueden conducir a una caries con afectación dentinaria e incluso pulpar con las complicaciones habituales que esto puede implicar. La reabsorción radicular de la segunda molar se suele observar preferentemente en hombres jóvenes menores de 30 años (Nitzan y cols.). Se trata de una patología con una baja incidencia, entre el 1-5% de los pacientes. Este tipo de problemas, en especial en las destrucciones por debajo del cuello dentario, puede llevar a la extracción de la segunda molar y de la cordal que, por su inclinación no podrá ser aprovechada; no obstante, en los pacientes jóvenes si la tercera molar no está demasiada inclinada, puede dejarse que siga su evolución a la espera de que su fuerza de erupción le haga adoptar una posición funcional en la cavidad bucal. (17)

2. Quistes y tumores odontogénicos asociados al tercer molar

La presencia de dientes incluidos en el interior del hueso alveolar representa un gran riesgo para el desarrollo de quistes y tumores odontogénicos.

La formación de quistes de origen dental, da como resultado una cavidad anormal en el hueso, que requiera de una intervención quirúrgica, en algunos casos, para removerlo.

Los quistes de los maxilares representan sin duda un peligro para la integridad del componente maxilofacial; cuando ésto ocurre, ocasiona trastornos funcionales, estéticos o ambos, de intensidad variable si no son diagnosticados precozmente y tratados de forma adecuada.

Las lesiones quísticas constituyen una de las afecciones patológicas más frecuentes asociadas a los dientes retenidos o impactados de los terceros molares, generalmente se originan por infecciones crónicas del saco pericoronario, por infecciones apicales, pericoronaritis o por la degeneración tisular que sufre el saco folicular cuando hay infiltrados linfocitarios y el epitelio del esmalte puede establecer el camino para la formación de los quistes odontogénicos (14).

En un estudio realizado a 216 pacientes derivados del Hospital Central de Odontología para cirugía de terceras molares se encontró que el 2% presentó quistes o tumores odontogénicos (18)

La controversia de la exéresis profiláctica del tercer molar erupcionado parcialmente ha existido durante varios años, esta discusión se basa en una evaluación de los riesgos y beneficios. Girod y otros, señalaron la necesidad de investigaciones adicionales que permitan identificar los factores de riesgo para poder extraer selectivamente el tercer molar retenido, ante el peligro de que un quiste grande se desarrolle y calcular el riesgo cuando un tercer molar asintomático es dejado en su sitio. (5)

VI. OBJETIVOS

6.1 OBJETIVO GENERAL

Determinar radiográficamente la frecuencia de áreas roentgenolucentes interproximales en la superficie distal del segundo molar inferior por presencia de tercer molar inferior en posición mesioangular.

6.2 OBJETIVOS ESPECÍFICOS

1. Determinar la frecuencia de áreas roentgenolucentes interproximales en la superficie distal del segundo molar inferior en radiografías periapicales e interproximales según la clasificación C1, C2, C3 y C4.
2. Describir el grado de angulación mesial que presenta el tercer molar en radiografías panorámicas
3. Determinar la presencia de áreas roentgenolucentes o roentgenopacas asociadas a la presencia del tercer molar inferior en posición mesioangular en radiografías panorámicas.
4. Determinar en cada género la frecuencia del grado de mesioangulación del tercer molar inferior.
5. Determinar la edad que presente mayor frecuencia de tercer molar inferior en posición mesioangular.

VII. VARIABLES

Presencia de ARLI en distal del segundo molar inferior:

Se observa con la disminución del grado de opacidad en distal de la corona o raíz del segundo molar inferior.

Género:

La palabra "genero" (desciende del Latín: cortar, dividir) originalmente se refiere nada más que a la división del ser humano en dos grupos: mujer u hombre. Cada individuo pertenece a uno de estos grupos. La persona es de género femenino o masculino.

Conjunto de seres pertenecientes a un mismo género masculino o femenino.

Edad:

Tiempo transcurrido a partir del nacimiento de un individuo. Cada uno de los períodos en que se considera dividida la vida humana. Una persona según su edad, puede ser un bebé, niño, adolescente, joven, adulto.

Clasificación de Winter:

Clasificación con base en la anulación del eje axial del diente incluido con respecto al eje axial del segundo molar.

Posición mesioangular:

El eje mayor del tercer molar forma con el segundo molar un ángulo agudo abierto hacia abajo.

Presencia o ausencia de áreas lucentes y/u opacas:

Se observara si hay presencia de áreas roentgenolucidas o roentgenopacas alrededor del tercer molar inferior.

VIII. METODOLOGÍA

8.1 MATERIALES

Radiografías panorámicas digitalizadas y periapicales convencionales, 2 computadoras, papel calco, lápices, compás, transportador, regla milimetrada, un goniómetro, negatoscopio, una lupa, hoja recolectora de datos.

8.2 MÉTODOS

Este fue un estudio descriptivo, observacional, transversal y retrospectivo, el cual consistió en la revisión radiográfica de los pacientes integrales mayores de dieciocho años, en el período comprendido del año 2014 al año 2015, que asistieron a la clínica de la Facultad de Odontología de la Universidad de San Carlos de Guatemala, que presenten tercer molar inferior en posición mesioangular.

El tamaño de la muestra se calculó con la fórmula de determinación del tamaño de la muestra basada en proporciones:

$$N = \frac{NPQ}{(N-1)(Le^2/4) + Pq} = \frac{625}{18119} = 344.95$$

Del 2014 a la fecha se posee una población aproximada de 2500 panorámicas y set de radiográficas periapicales. Con un límite de error de 0.5 respecto a la población, da una muestra tentativa de 345 panorámicas, de las cuales posteriormente se evaluaron mediante los criterios de inclusión para tomar la muestra real.

Se utilizaron radiografías panorámicas digitales, periapicales e interproximales convencionales. Las imágenes fueron analizadas por una investigadora, con la ayuda de una computadora utilizando el programa Microsoft Office (Windows 7) para la visualización de las radiografías panorámicas. Así mismo las radiografías periapicales e interproximales convencionales fueron analizadas por otra investigadora utilizando un negatoscopio.

Para la recolección de datos, se utilizó una ficha específica, en la cual se registró el nombre, la edad, género del respectivo paciente, así como la angulación según la clasificación de Winter para los terceros molares en posición mesioangular, la presencia de ARLI en superficie distal del segundo molar inferior y la presencia de áreas roentgenopacas o roentgenolucidas asociadas al

tercer molar inferior en posición mesioangular. Los datos obtenidos fueron analizados por medio de estadística descriptiva, utilizando el programa EpiInfo versión 6.2. A partir de los datos recolectados se elaboró la distribución de frecuencias de todas las variables abordadas en el estudio, presentadas en tablas gráficas, para evaluar la prevalencia de ARLI del segundo molar inferior asociado a presencia del tercer molar inferior en posición mesioangular y su relación con el grado de angulación.

El primer diagnóstico radiográfico fue establecer mediante magnificación 3X en radiografías periapicales interproximales convencionales la presencia de ARLI, tomando como parámetro la pérdida de continuidad del esmalte en la superficie distal de la corona o la pérdida de la continuidad del cemento en la raíz distal del segundo molar asociado a presencia de tercer molar inferior en posición mesioangular. Para determinar la ubicación y progreso de una caries dental, se utilizaron los parámetros de C1, C2, C3 y C4. Al momento de existir alguna discrepancia en el diagnóstico de presencia o ausencia de ARLI entre ambas examinadoras se solicitó el criterio de un tercer examinador.

Como segundo diagnóstico se evaluó, mediante las radiografías panorámicas digitalizadas las características del tercer molar en cuanto al grado de angulación mesial que presente. Se utilizó la técnica descrita por Hattab (11). El cual se realizó trazando en una hoja de papel calco sobre puesta en la radiografía panorámica dos líneas una sobre el eje largo medio del segundo molar inferior y la otra sobre el eje largo medio del tercer molar inferior. El ángulo formado en la intersección de las dos líneas fue evaluado utilizando un goniómetro.

Como tercer diagnóstico se evaluó mediante radiografías panorámicas digitalizadas, para descartar la presencia de áreas roentgenopacas o roentgenolucidas asociados al tercer molar inferior en posición mesioangular; esto a través del registro odontológico (ficha clínica), se describió si se abordó o no el hallazgo patológico anotándolo en la ficha de recolección de datos.

8.3 ANÁLISIS ESTADÍSTICO

Los datos obtenidos fueron analizados por medio del software estadístico EpiInfo versión 6.2, mediante medición de frecuencias, desviación estándar, media y porcentajes, en cuadros de contingencia, tablas y gráficas.

8.4 CRITERIOS DE INCLUSIÓN Y DE EXCLUSIÓN

A continuación se listan los criterios de inclusión y exclusión propuestos para la presente investigación.

CRITERIOS DE INCLUSIÓN

- Pacientes mayores de 18 años
- Pacientes integrales de la clínica de la Facultad de Odontología de la Universidad de San Carlos de Guatemala en el período comprendido del año 2014 al año 2015.
- Pacientes con tercer molar inferior en posición mesioangular en contacto con el segundo molar inferior.

CRITERIOS DE EXCLUSIÓN

- Radiografía panorámica con distorsión.
- Radiografías periapicales de molares inferiores con distorsión.
- Segundos molares inferiores con obturación CII OD.
- Segundos molares inferiores con restauración completa en la corona.
- Ausencia de segundo o tercer molar inferior.

IX. RECURSOS

Humanos: dos investigadoras; Carmen Lucía Rivera Núñez y Pamela Alejandra MaasAnleu.

Materiales: radiografías panorámicas digitalizadas, radiografías periapicales convencionales, negatoscopio, goniómetro, computadoras, hojas recolectoras de datos, papel calco, lápices, regla, tape.

X. RESULTADOS

10.1 PRESENTACION DE RESULTADOS

Los resultados se obtuvieron de una muestra de 246 fichas clínicas en las cuales se encontraron 339 terceros molares inferiores mesioangulados.

Para realizar el análisis radiográfico se utilizaron radiografías panorámicas digitales obtenidas de la base de datos de la Facultad de Odontología de la Universidad de San Carlos de Guatemala y radiografías periapicales convencionales. Las imágenes fueron analizadas por una investigadora, con la ayuda de una computadora para la visualización de las radiografías panorámicas. Así mismo las radiografías periapicales convencionales se analizaron por otra investigadora utilizando un negatoscopio.

Para la recolección de datos, se utilizó una ficha específica, en la cual se registró el nombre, la edad, género del respectivo paciente, así como la angulación según la clasificación de Winter para los terceros molares en posición mesioangular, la presencia de ARLI en superficie distal del segundo molar inferior y la presencia de áreas roentgenopacas o roentgenolucidas asociadas al tercer molar inferior en posición mesioangular.

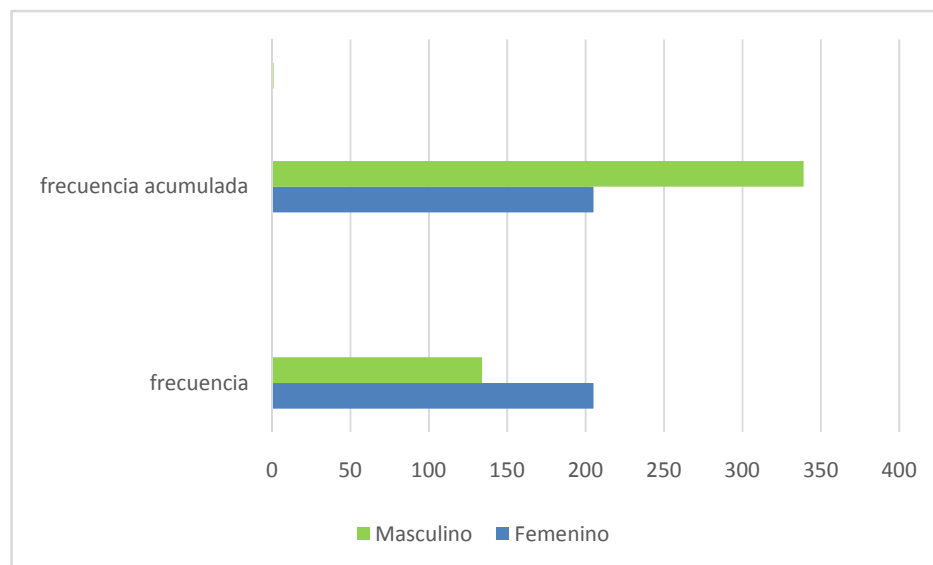
Al analizar el género de la persona se encontró que el género femenino obtuvo un 60.5% y el género masculino obtuvo un 39.5%. Estos datos se muestran a continuación en el cuadro no.1.

Cuadro No. 1
Distribución por género de la persona según la muestra obtenida, Universidad de San Carlos de Guatemala, radiología julio 2016.

Genero	F	%	Fa	%a
Femenino	205	60.50%	205	60.50%
Masculino	134	39.50%	339	100.00%
Total	339	100.00%		

Fuente: Fichas clínicas pacientes Facultad de Odontología, Universidad de San Carlos de Guatemala, 2014-2015

GRÁFICA No. 1
Distribución por género de la persona según la muestra obtenida, Universidad de San Carlos de Guatemala, radiología julio 2016.



Fuente: Fichas clínicas pacientes Facultad de Odontología, Universidad de San Carlos de Guatemala, 2014-2015

Al analizar la edad de la persona, se encontró una media de 25.065 años, una mediana de 24.17 y con una desviación estándar de ± 8.185 , con límites de ± 13.01 y un sesgo de $Asmd = 0.1080$ por lo que el grupo se puede considerar simétrico. Estos datos se presentan en el cuadro No. 2.

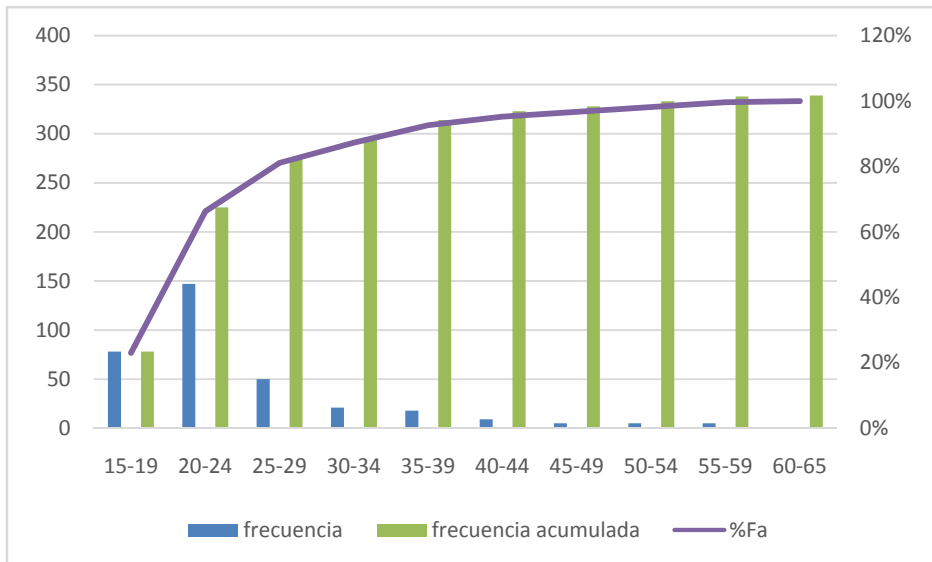
Cuadro No. 2
Distribución de la edad de la persona según la muestra obtenida, Universidad de San Carlos de Guatemala, radiología julio 2016.

Edad	F	%	Fa	%a
15-19	78	23%	78	23%
20-24	147	43.30%	225	66.30%
25-29	50	14.75%	275	81.11%
30-34	21	6.19%	296	87.30%
35-39	18	5.31%	314	92.61%
40-44	9	2.65%	323	95.26%
45-49	5	1.47%	328	96.73%
50-54	5	1.47%	333	98.20%
55-59	5	1.47%	338	99.67%
60-65	1	0.33%	339	100.00%
Total	339	100.00%		

Fuente: Fichas clínicas pacientes Facultad de Odontología, Universidad de San Carlos de Guatemala, 2014-2015

GRÁFICA No.2

Distribución de la edad de la persona según la muestra obtenida, Universidad de San Carlos de Guatemala, radiología julio 2016.



Fuente: Fichas clínicas pacientes Facultad de Odontología, Universidad de San Carlos de Guatemala, 2014-2015

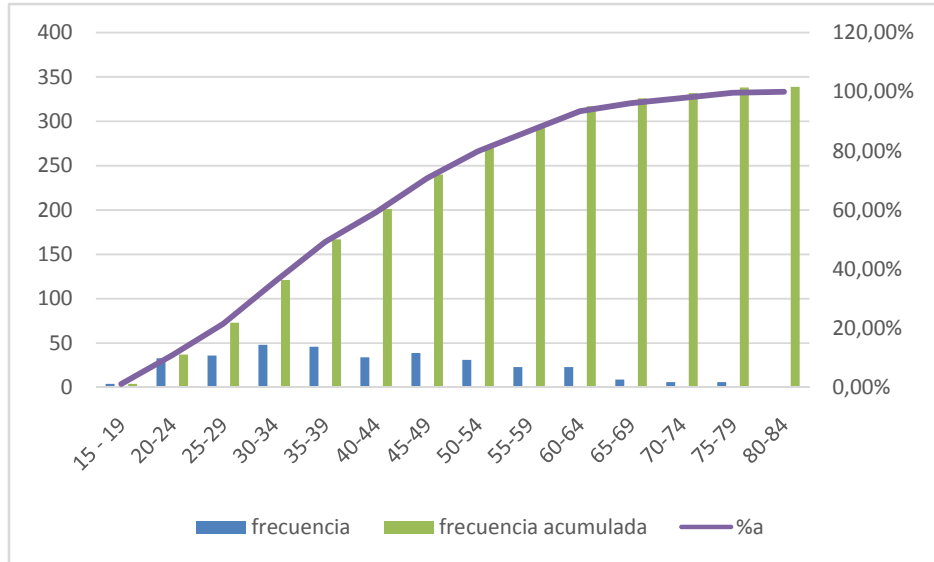
Al agrupar la frecuencia de la angulación de los 339 terceros molares mesioangulados se encontró una media de 41.454 grados, una mediana de 40 grados, una desviación estándar de ± 14.037 y una desviación cuartil de 30. El grupo presenta un sesgo de $Asmd = 0.1032$ Con límites de ± 13.01 , por lo que tiene un comportamiento simétrico. Estos resultados se muestran en el cuadro no.3.

Cuadro No.3
Angulación del tercer molar, medida en grados con respecto al eje vertical, Universidad de San Carlos de Guatemala, radiología julio 2016.

Angulo	F	%	Fa	%a
15 – 19	4	1.18%	4	1.18%
20-24	33	9.73%	37	10.91%
25-29	36	10.62%	73	21.53%
30-34	48	14.16%	121	35.69%
35-39	46	13.57%	167	49.26%
40-44	34	10.03%	201	59.29%
45-49	39	11.50%	240	70.79%
50-54	31	9.14%	271	79.93%
55-59	23	6.78%	294	86.71%
60-64	23	6.78%	317	93.49%
65-69	9	2.65%	326	96.14%
70-74	6	1.78%	332	97.92%
75-79	6	1.78%	338	99.70%
80-84	1	0.30%	339	100.00%
	339	100.00%		

Fuente: Radiografías panorámicas de pacientes Facultad de Odontología, Universidad de San Carlos de Guatemala, 2014-2015

GRÁFICA No. 3
Angulación del tercer molar, medida en grados con respecto al eje vertical, Universidad de San Carlos de Guatemala, radiología julio 2016.



Fuente: Radiografías panorámicas de pacientes Facultad de Odontología, Universidad de San Carlos de Guatemala, 2014-2015

Al analizar la frecuencia de presencia de áreas roentgenolucentes interproximales en cara distal del segundo molar inferior por presencia de tercer molar inferior mesioangulado, se encontró que en un 27.4 % no hubo presencia de área roentgenolucente interproximal y en un 72.6% si hubo presencia de áreas roentgenolucentes interproximales. Estos resultados se muestran a continuación en el cuadro no.4.

Cuadro No.4

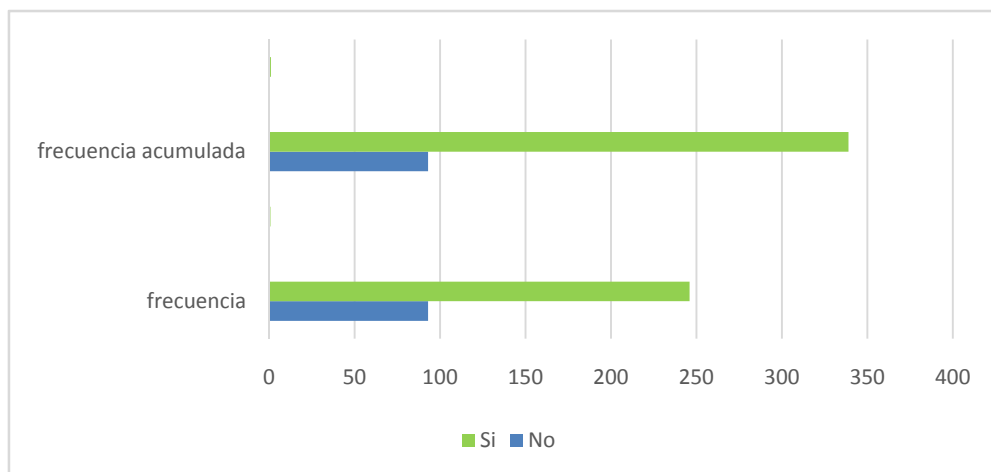
Presencia de área roentgenolucente interproximal en cara distal del segundo molar inferior, presente en la muestra total de 339 terceros molares inferiores mesioangulados, Universidad de San Carlos de Guatemala, radiología julio 2016.

Áreas Roentgenolucentes	F	%	Fa	% a
No	93	27.40%	93	27.40%
Si	246	72.60%	339	100.00%
TOTAL	339	100.00%		

Fuente: Radiografías periapicales de pacientes Facultad de Odontología, Universidad de San Carlos de Guatemala, 2014-2015

GRÁFICA No.4

Presencia de área roentgenolucente interproximal en cara distal del segundo molar inferior, presente en la muestra total de 339 terceros molares inferiores mesioangulados, Universidad de San Carlos de Guatemala, radiología julio 2016.



Fuente: Radiografías periapicales de pacientes Facultad de Odontología, Universidad de San Carlos de Guatemala, 2014-2015

Se analizó el grado de afección de áreas roentgenolucentes interproximales en cara distal de 246 segundos molares inferiores, encontrándose que el grado C2 que corresponde a la presencia de área roentgenoluciente interproximal ubicada más allá de la ½ del esmalte obtuvo un 56.0%; el grado C3 que corresponde a la presencia de área roentgenoluciente interproximal limitada a la ½ externa del grosor de la dentina, se presentó con un 14.2%; el grado C4 que corresponde a la presencia de área roentgenoluciente interproximal ubicada adentro de la ½ interna del grosor de la dentina obtuvo un 2.4%. Estos resultados se muestran a continuación en el cuadro no.5.

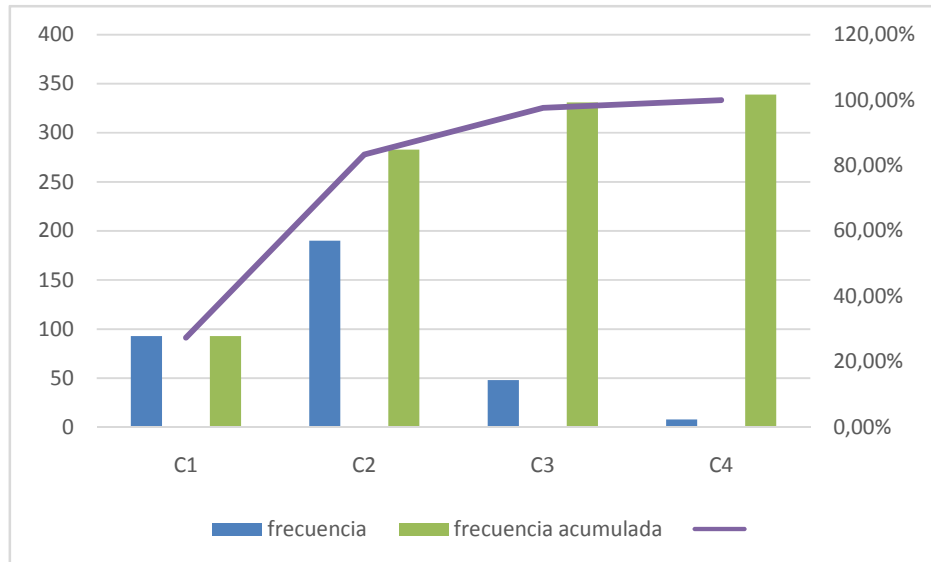
Cuadro No.5
Grado de severidad del área roentgenoluciente interproximal en la superficie distal del segundo molar inferior, Universidad de San Carlos, radiología julio 2016.

Grado	F	%	Fa	% a
C2 ARLI más allá de ½ del esmalte	190	56.00%	190	83.40%
C3 ARLI limitada a la ½ externa del grosor de dentina	48	14.20%	238	97.60%
C4 ARLI adentro de la ½ interna de dentina	8	2.40%	246	100.00%
TOTAL	246	100.00%		

Fuente: Radiografías panorámicas de pacientes Facultad de Odontología, Universidad de San Carlos de Guatemala, 2014-2015

GRÁFICA No.5

Grado de severidad del área roentgenoluciente interproximal en la superficie distal del segundo molar inferior, Universidad de San Carlos, radiología julio 2016.



Fuente: Radiografías periapicales de pacientes Facultad de Odontología, Universidad de San Carlos de Guatemala, 2014-2015

Al analizar la relación del ángulo de mesioangulación del tercer molar inferior con la presencia de áreas roentgenolucentes interproximales en 246 pacientes de la facultad de odontología se encontró una media de 41.290 una mediana de 40 con una desviación estándar de ± 13.715 , límites de ± 13.01 y un sesgo de $Asmd = 0.1105$ por lo que el grupo se puede considerar simétrico. Estos datos se presentan en el cuadro No. 6.

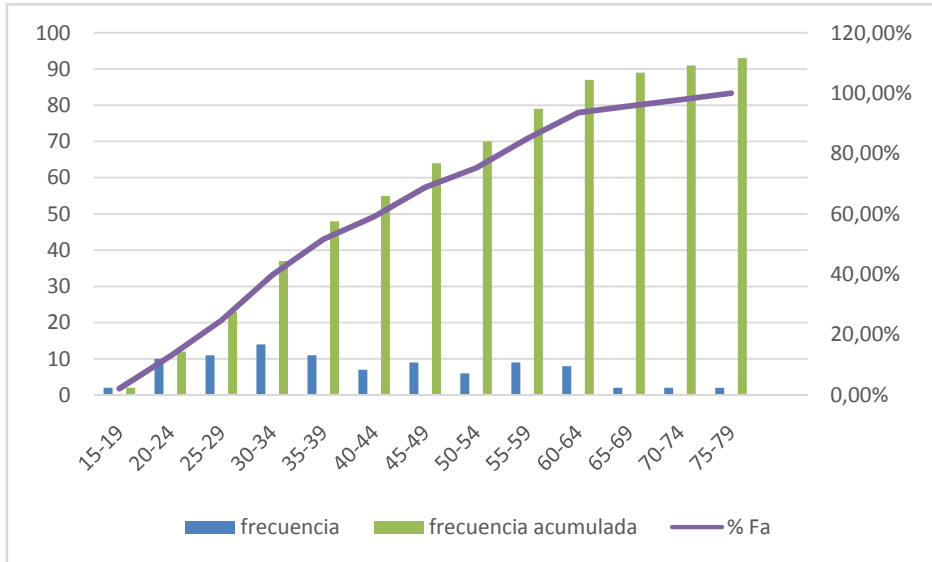
Cuadro No.6
Relación del ángulo de mesioangulación del tercer molar inferior con la presencia de área roentgenolucente interproximal en cara distal del segundo molar inferior, Universidad de San Carlos de Guatemala, radiología julio 2016.

Angulo	F	%	fa	%a
15-19	2	0.81%	2	0.81%
20-24	23	9.35%	25	10.16%
25-29	25	10.16%	50	20.32%
30-34	34	13.82%	84	34.14%
35-39	35	14.23%	119	48.37%
40-44	27	10.98%	146	59.35%
45-49	30	12.20%	176	71.54%
50-54	25	10.16%	201	81.71%
55-59	14	5.70%	215	87.41%
60-64	15	6.10%	230	93.51%
65-69	7	2.85%	237	96.35%
70-74	4	1.62%	241	97.97%
75-79	4	1.62%	245	99.59%
80-84	1	0.41%	246	100%
	246	100.00%		

Fuente: Radiografías panorámicas de pacientes Facultad de Odontología, Universidad de San Carlos de Guatemala, 2014-2015

GRÁFICA No. 6

Relación del ángulo de mesioangulación del tercer molar inferior con la presencia de área roentgenoluciente interproximal en cara distal del segundo molar inferior, Universidad de San Carlos de Guatemala, radiología julio 2016.



Fuente: Radiografías panorámicas de pacientes Facultad de Odontología, Universidad de San Carlos de Guatemala, 2014-2015

Al analizar la relación del ángulo de mesioangulación del tercer molar inferior con la no presencia de áreas roentgenolucentes interproximales en 246 pacientes de la Facultad de Odontología se encontró una media de 41.290, una mediana de 39 con una desviación estándar de ± 14.93 y un sesgo de $Asmd = 0.1533$ por lo que el grupo se puede considerar simétrico. Estos datos se presentan en el cuadro No. 7.

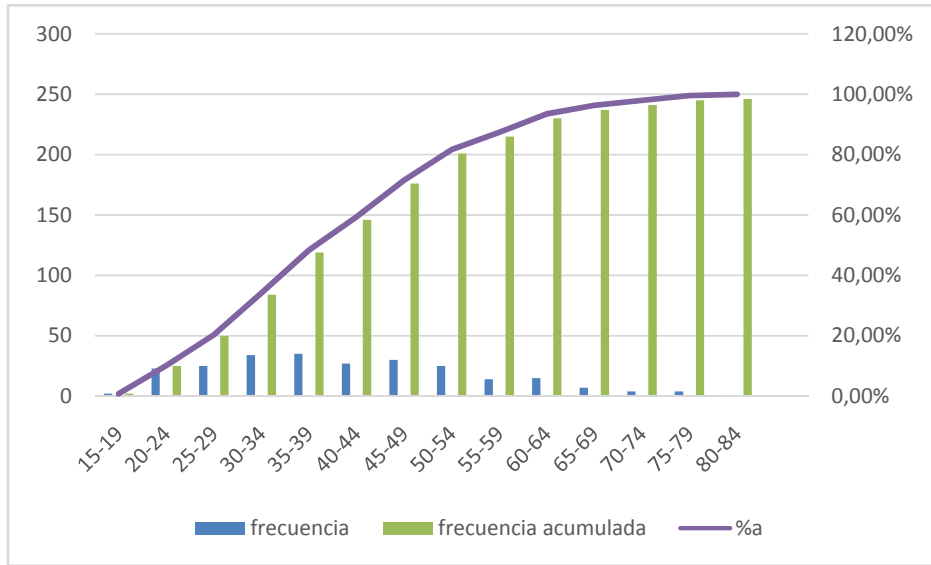
Cuadro No. 7
Relación del ángulo de mesioangulación del tercer molar inferior con la no presencia de áreas roentgenolucentes interproximales en cara distal de segundo molar inferior, Universidad de San Carlos de Guatemala, julio 2016.

Angulo	F	%	Fa	%a
15-19	2	2.15%	2	2.15%
20-24	10	10.75%	12	12.90%
25-29	11	11.83%	23	24.73%
30-34	14	15.05%	37	39.78%
35-39	11	11.83%	48	51.61%
40-44	7	7.53%	55	59.14%
45-49	9	9.68%	64	68.82%
50-54	6	6.45%	70	75.27%
55-59	9	9.68%	79	84.95%
60-64	8	8.60%	87	93.55%
65-69	2	2.15%	89	95.70%
70-74	2	2.15%	91	97.85%
75-79	2	2.15%	93	100.00%
	93	100.00%		

Fuente: Radiografías panorámicas de pacientes Facultad de Odontología, Universidad de San Carlos de Guatemala, 2014-2015

GRÁFICA No. 7

Relación del ángulo de mesioangulación del tercer molar inferior con la no presencia de áreas roentgenoluceninterproximales en cara distal de segundo molar inferior, Universidad de San Carlos de Guatemala, julio 2016.



Fuente: Radiografías panorámicas de pacientes Facultad de Odontología, Universidad de San Carlos de Guatemala, 2014-2015

10.2 DISCUSION DE RESULTADOS

Muchos autores consideran que hay poca evidencia para apoyar la extracción profiláctica de los terceros molares impactados, siendo uno de los riesgos: una afección operatoria, complicaciones postoperatorias y los costos de una extracción innecesaria. (19)

Distintos estudios de Hellman (1938), Bjork (1956), han sugerido que la retención de los terceros molares se da como un suceso que debe evaluarse mediante la utilización de varios métodos, según Ricketts cuando existe una distancia de 30 mm, la erupción del tercer molar es posible, mientras que al tener una distancia entre 25 y 29 mm tienden a dar un desarrollo inadecuado de la mandíbula con lo cual existe erupción del tercer molar pero presentando mal posición. Uno de los mecanismos más comúnmente asociados a la impactación del tercer molar es el aumento de su inclinación mesial. (6)

Este estudio consistió en la revisión radiográfica de 339 terceras molares inferiores mesioanguladas de 246 pacientes integrales que asistieron a la clínica de la Facultad de Odontología de la Universidad de San Carlos de Guatemala, en los años 2014 y 2015.

De la muestra de 339 terceros molares mesioangulados inferiores, 205 piezas se presentaron en mujeres y 134 en hombres. La edad media de los pacientes fue de 25.065 años. Según un estudio realizado por García, et al., la angulación hacia mesial del tercer molar inferior con un grado de angulación de 40-80 grados con el punto de contacto en la región amelocemental del segundo molar, condiciona la aparición de caries en esa región distal del segundo molar; siendo una concordancia con este estudio al presentarse 41° grados de mayor frecuencia de angulación de los terceros molares inferiores.

En otro estudio realizado por Chang y Cols, observaron los registros dentales de 786 pacientes a quienes les fueron retirados los terceros molares inferiores en el Departamento de Cirugía Oral y Maxilofacial en Samsung Medical Center, donde de 883 segundos molares, 152 tenían caries en distal (17.2%- grupo de caries). En este grupo un 79.6% de terceros molares mostraban una angulación mesial entre 40 – 80 grados y un 82.2% de terceros molares mostraban un nivel de

impactación en donde el aspecto más coronal del tercer molar estaba localizado superior a la cara oclusal del segundo molar.

Por lo que se concluyó que en los casos en donde los segundos molares inferiores están en un alto riesgo de desarrollar lesiones de caries debido a su proximidad a los terceros molares mandibulares, la extracción preventiva de los terceros puede ser recomendado como un método de tratamiento para mejorar el pronóstico del segundo molar. (2)

El objetivo principal de esta investigación fue encontrar la relación entre la frecuencia de área roentgenolucienteinterproximal en cara distal de segundo molar inferior con relación al tercer molar inferior mesioangulado, obteniendo como resultado que de los 339 molares mesioangulados 246 presentaron área roentgenolucienteinterproximal en cara distal de segundo molar inferior y 93 molares no presentaronárearoentgenolucienteinterproximal en cara distal de segundo molar inferior, sin embargo no se encontró un valor constante del grado de mesioangulación del tercer molar inferior que se relacione a la presencia de esta patología.

Los estudios de los terceros molares muestran que la erupción parcial de los terceros molares presenta una mayor frecuencia de síntomas que los molares cubiertos por tejido (19). La mayor incidencia de caries distal del segundo molar inferior es de 0.5 a 8%. La mayor incidencia de la caries distal del segundo molar fue reportado por Van der Linden et al con un 22 hasta el 32% en África del Sur.Ozec et al, determinan que la incidencia de caries distal en el segundo molar es de un 20%.

Falci (6) en su estudio determina que el rango de edad en el cual la presencia de áreas roentgenolucientesinterproximales es más frecuente entre los 23-57 años, acorde a esta información, en nuestro estudio se determinó que la edad en la cual fue más frecuente detectar áreas roentgenolucientesinterproximales fue a los 25 años; edad que queda dentro del rango presentado en el estudio del autor anteriormente citado.

Se ha sugerido que el desarrollo de la caries distal en el segundo molar es un largo proceso que se desarrolla en tiempo y aumenta con la exposición continuada a la cavidad oral. (19) Este resultado es estadísticamente significativo y se refleja en otros estudios (4,13) que sugieren que a

mayor edad habrá mayor índice de caries debido a la gran cantidad de tiempo que ha pasado el tercer molar inferior en la cavidad oral.

Las lesiones en el cuello o corona dentaria pueden conducir a una caries con afectación dentinaria e incluso pulpar con las complicaciones habituales que esto puede implicar. La reabsorción radicular de la segunda molar se suele observar preferentemente en hombres jóvenes menores de 30 años (Nitzan y cols.). Se trata de una patología con una baja incidencia, entre el 1-5% de los pacientes.

Este tipo de problemas, en especial en las destrucciones por debajo del cuello dentario, pueden llevar a la extracción de la segunda molar y de la tercera molar, la cual por su inclinación no podrá ser conservada; no obstante, en los pacientes jóvenes si la tercera molar no está demasiado inclinada, puede dejarse que continúe su evolución a la espera de que su fuerza de erupción le haga adoptar una posición funcional en la cavidad bucal. (17)

En este estudio se encontró un 61% de áreas roentgenolucetas sobre la raíz distal de la segunda molar inferior, y un 39% de áreas roentgenolucetas sobre la cara distal de la corona de la segunda molar inferior por presencia de la tercera molar inferior mesioangulada.

Ozec (19) en su estudio menciona que la caries en distal de segundo molar inferior es un proceso que se desarrolla con el pasar del tiempo e incrementa con la continua exposición en la cavidad oral, como consecuencia estos pacientes poseen mayor edad de la que tienen los demás pacientes quienes se han sometido a la remoción de terceros molares, el resultado de este estudio confirmó esta información y demostró que la incidencia de caries distal en segundo molar inferior incrementó con la edad del paciente.

La desmineralización es un factor importante para la detección de caries mediante radiografía, por lo tanto las lesiones de caries tempranas que tienen insuficiente desmineralización no se pueden detectar con una radiografía panorámica, pero la caries avanzada que penetra a la dentina si es posible detectarla. (19). Hansen determina la sensibilidad para la detección de caries proximal en un 33% para la radiografía panorámica y 80% la radiografía de mordida.

Debido a que la literatura (19) demostró que la evaluación en radiografías panorámicas para detectar áreas roentgenolucetas interproximales fue débil, en este estudio se utilizaron

radiografías periapicales para diagnosticar de mejor manera la presencia o ausencia de áreas roentgenolucentes interproximales en distal del segundo molar inferior.

En contraste con el estudio presentado por Falci (6) en el cual se determinó que el género del paciente en el cual se ha encontrado que existe mayor prevalencia de caries distal en segundo molar inferior fue en el género masculino, en este estudio fue posible determinar que el género en el cual se presentó esta patología en mayor cantidad fue el género femenino, este resultado puede tener cierto sesgo debido a que se ha observado que a las clínicas de la facultad de odontología asiste mayor cantidad de pacientes de género femenino que masculino.

Acorde a la información que presentó Wasiu (25) en su estudio de remoción profiláctica del tercer molar inferior para reducir el riesgo de desarrollar distintas patologías de la cavidad oral, se comprueba que la incidencia de desarrollar áreas roentgenolucentes o roentgenopacas debido a los terceros molares impactados es aparentemente baja.

En este estudio no se presentó esta patología dentro de las radiografías panorámicas que se tomaron como parte de la muestra por lo cual se confirma que el desarrollo de este tipo de patologías es poco común por la presencia de terceros molares inferiores impactados.

Por otra parte la mayor frecuencia de severidad del área roentgenolucente interproximal en cara distal de segundo molar inferior fue de C2, la cual consiste en que la lesión se extiende más allá de la $\frac{1}{2}$ del esmalte.

XI. CONCLUSIONES

1. Hubo una frecuencia de 72.60% de segundos molares inferiores con presencia de área roentgenoluciente interproximal en su cara distal, sin embargo no se encontró un valor constante del grado de mesioangulación del tercer molar inferior que se relacione a la presencia de esta patología.
2. El grado de severidad de área roentgenoluciente interproximal más frecuente fue el grado C2.
3. La mayor frecuencia del grado de mesioangulación del tercer molar inferior encontrado fue de 41°.
4. No se encontró presencia de áreas roentgenolucientes y/o roentgenopacas en tejido óseo asociadas al área circundante del tercer molar inferior en posición mesioangular, por lo tanto según esta investigación no existe relación de estas áreas con la presencia de terceros molares mesioangulados.
5. Para el género femenino la frecuencia de mesioangulación del tercer molar inferior fue de 60.50 % y para el género masculino fue de 39.50%.
6. La edad que presentó mayor frecuencia de mesioangulación del tercer molar inferior en los pacientes estudiados fue de 25 años.

XII. RECOMENDACIONES

1. Se recomienda utilizar otro método de medición para determinar la frecuencia de relación entre el área roentgenoluciente interproximal en cara distal de segundo molar inferior con el grado de mesioangulación del tercer molar inferior.
2. En pacientes mayores de 25 años con terceras molares con mesioangulación, se recomienda tomar radiografía periapical para determinar la presencia o ausencia de área roentgenoluciente interproximal en cara distal de segundo molar inferior.
3. Extender este estudio a nivel nacional para poder ampliar la muestra y proporcionar resultados más sustentables.

XIII. LIMITACIONES

1. Los líquidos de revelado no fueron los adecuados: ya que algunas de las radiografías periapicales interproximales se encontraban con coloración amarillenta, no pudiendo ser tomadas en cuenta para su análisis.
2. Técnica de toma de terceros molares inferiores: en algunas radiografías no abarcaban la totalidad del tercer molar, dificultándose el identificar el punto de contacto entre el segundo y tercer molar inferior.
3. Al momento de recolectar la muestra, no todas las fichas se encontraban disponibles en el archivo de clínicas de la Facultad de Odontología dificultando abarcar la totalidad de los pacientes integrales ingresados en los años 2014 al 2015.


XIV. BIBLIOGRAFÍA

1. Campos H. y Belussi, M. (2005). **Predicción en la erupción del tercer molar inferior**. Rev. Latinoamericana de Ortodoncia y Odontopediatria. Caracas – Venezuela. (en línea). Consultado el 15 de abril 2015. Disponible en: <https://www.ortodoncia.ws/publicaciones/2005/art18.asp>
2. Chang, S.W. et al. (2009). **Correlation study between distal caries in the mandibular second molar and the eruption status of the mandibular third molar in the Korean population**. Oral Surg Oral Med Oral Pathol. Oral Radiol Endod. 108:838-843.
3. Clark H. C. and Curson, M. E. (2004). **A prospective comparison between findings from a clinical examination and results of bitewing and panoramic radiographs for dental caries diagnosis in children**. Eur J Paediatric Dent. 5:203-209.
4. De Lange, J. (2010). **Third molars and second molar distal caries**. Int J Oral Maxillofac Surg. 39:630.
5. Estrada, M. (1998). **Lesiones quísticas asociadas a terceros molares retenidos que requirieron hospitalización**. Rev. Cubana Estomatol. 35(3): 97-101.
6. Falci, S. G., de Castro, C. R., Santos, R. C., et al. (2012). **Association between the presence of a partially erupted mandibular third molar and the existence of caries in the distal of the second molars**. Int. J. Oral Maxillofac. Surg. 41: 1270-1240.
7. García, F., Álvarez, A. y Fernández, I. (2010). **Cordales incluidos: Protocolos clínicos de la sociedad española de cirugía oral y maxilofacial**. (en línea). (s.d.e). España. Consultado el 21 de ene. 2015. Disponible en: <http://www.secom.org/web/wp-content/uploads/2014/01/cap03.pdf>
8. García, M. et al. (2005). **Cirugía de rescate (reubicación quirúrgica) en segundos molares inferiores impactados**. Med. Oral Patol. Oral cir. Bucal. 10 (5): 448-453.
9. Gómez, S. (2009). **Histología, embriología e ingeniería tisular bucodental**. Buenos Aires, Argentina: Editorial Medica Panamericana. pp. 113.




10. Haa Vikko, K. et.al. (1978). **Predicting angulational development & eruption of the lower third molar.** The Angle Orthodontist. 48(1): 40-48.
11. Hattab, F. N. (1997). **Positional changes and eruption of impacted. Mandibular third molars in Young adults.** Oral Surgery, Oral Medicine, Oral Pathology, Oral Radiology and Edodontology. 84 (6):604-608.
12. Haristoy, R. (2011). **Bitewing radiographic evaluation of interproximal carious lesions on permanent first molars in 6 and 12 year-olds in the public health system of Chile.** Thesis (Master in Dental Science) Estados Unidos: University of Connecticut. pp.7-9.
13. Huaynoca, N. (2012). **Tercer molar retenido-impactado e incluido.** Rev. Act. Clínica Médica, La Paz. 25: 1213-1217. (en línea) Disponible en: http://www.revistasbolivianas.org.bo/scielo.php?pid=S2304-37682012001000005&script=sci_arttext
14. Kuffel, V. (2000). **Clasificación de la posición de los terceros molares y su mayor incidencia.** Tesis (Lic. Cirujano Dentista). Guayaquil, Ecuador: Universidad Católica de Santiago de Guayaquil, Facultad de Ciencias Médicas, Carrera de Odontología. pp. 9-54.
15. Marroquín, F. (2015). **Diagnóstico de la angulación de terceros molares para determinar si su tratamiento es extracción simple o quirúrgica.** Tesis (Lic. Cirujano Dentista). Guatemala: Universidad de San Carlos de Guatemala Facultad de Odontología. pp 2-17.
16. Martínez, A., Díaz, A. y Sáenz, S. (2005). **La radiografía panorámica una herramienta para identificar los factores que determinan la erupción de los terceros molares mandibulares asintomáticos: Reporte de una investigación.** Acta odontológica Venezolana. 43: 282-289.
17. Mateos, I. y Hernández, F. (2005). **Prevalencia de inclusión dental y patología asociada en pacientes de la clínica de la Facultad de Odontología Mexicali de la UABC.** Revista Odontológica Mexicana. 9: 84-91.
18. Monge, L. (2012). **Complicaciones causadas por terceras molares en proceso de erupción en pacientes de 18 a 25 años de edad.** Tesis. (Lic. Cirujano Dentista). El Salvador: Facultad de Odontología de El Salvador. pp 19-21.

Vo. T20 .
Martín O. Ojeda
 18-10-2016.



19. Ozec, I. et al. (2009). **Prevalence and factors affecting the formation of second molar distal caries in a turkish population.** Int J Oral maxillofac Surg. 38(12):1279-1282.
20. Popol, A. (s.f.). **Fundamentos de cariología.** (2011). 3 ed. Guatemala: s.d.e.
21. Pursafar, F., Salemi, F. and Dalband, M. (2010). **Prevalence of impacted teeth and their radiographic signs in panoramic radiographs of patients referred to hamadan dental school in 2009.** Department of Oral and Maxillofacial Radiology, Faculty of Dentistry, Hamadan University of Medical Sciences, Hamadan, Iran. 1(3): 12-33.
22. Rivas, R. (2010). **Determinación de las complicaciones más frecuentes, que se asocian a terceras molares retenidas superiores e inferiores, clínica y radiográficamente, en pacientes mayores de 25 años que asisten a la clínica de la unidad de cirugía de la Facultad de Odontología de la Universidad de San Carlos de Guatemala, en el período comprendido de marzo a mayo del año 2010.** Tesis (Lic. Cirujano Dentista). Guatemala: Universidad de San Carlos de Guatemala Facultad de Odontología. pp 2-78.
23. Santa Cruz, C. (2007). **Impactación de terceras molares inferiores y espacio disponible para su erupción en pacientes atendidos en la clínica dental del Hospital Militar Central.** Tesis (Lic. Cirujano Dentista). Perú: Universidad Nacional Mayor de San Marcos, Facultad de Odontología. 82 p.
24. Van der Linden, W; Cleanton-Jones, P. and Lownie, M. (1995). **Diseases and lesions associated with third molars: Review of 101 cases.** Oral Surg Oral Med Oral Pathol oral Radiol Endod. 79: 5-142.
25. Wasiu, A. (2006). **Do pathologies associated with impacted lower third molars justify prophylactic removal: A critical review of the literature.** Oral Surg Oral Med Oral Pathol Oral Radiol Endod. 102: 52-448.

Vo. T20.
David Molina
 18-10-2016



XVI. ANEXOS

Universidad de San Carlos de Guatemala

Facultad de Odontología



FICHA RECOLECTORA DE DATOS

Año de ingreso: 2014 2015

Operador: _____

Nombrepx: _____

Edad: _____ Sexo: _____

No. De periapical: _____

Presencia de ARLI en superficie distal de corona: _____

Presencia de ARLI en raíz distal: _____


No. De panorámica: _____ Bilateral: _____

Grado de angulación derecha: _____ Grado de angulación izquierda: _____

Quiste odontogénico presente: ____ Tumorodontogénico presente: ____

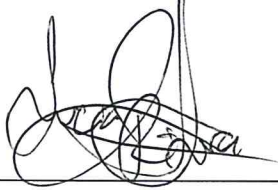
Anotaciones:

El contenido de esta tesis es única y exclusiva responsabilidad de la autora

(f) _____

Carmen Lucía Rivera Núñez

FIRMAS DE TESIS DE GRADO




Carmen Lucía Rivera Núñez

SUSTENTANTE



Dr. Bruno Manuel Wehncke Azurdia

ASESOR



Dr. Kenneth Roderico Pineda Palacios

ASESOR



Dr. Sergio Armando García Piloña


ASESOR



Dr. Robin Fausto Hernández Díaz

PRIMER REVISOR

Comisión de Tesis




Dr. Brenda María López Leiva

SEGUNDA REVISORA

Comisión de Tesis

IMPRIMASE:

Vo.Bo.



Dr. Luis Rolando Pineda Cordón

Secretario Académico

Facultad de odontología

Universidad de San Carlos de Guatemala

